

Université Claude Bernard  Lyon 1



Tutorat Lyon Est

Année Universitaire 2023 – 2024

Unité d'Enseignement Spécialisée : Spécialité Maïeutique

Annale d'Anatomie de Spécialité PASS 2022-2023

Sujet

Chiara-Angelina SANTOS
Georgia VO
Matthis BROUSSAS-VO

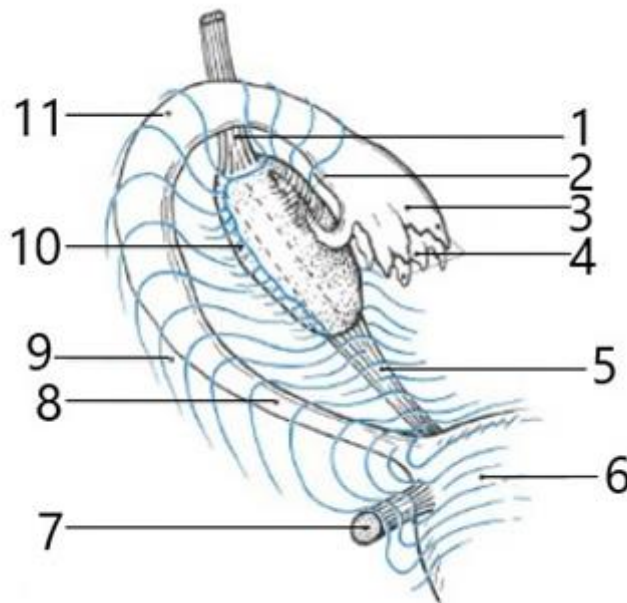
Question 9 – Utérus non gravide :

Concernant les moyens de fixité de l'utérus, quelle(s) proposition(s) est (sont) vraie(s) :

- A. le ligament large est un élément de suspension et d'orientation
- B. le vagin et le col utérin sont des éléments de soutènement
- C. le ligament utéro-sacré est localisé de la face ventrale du sacrum jusqu'à l'isthme utérin
- D. les ligaments utéro-sacré et rond sont des éléments d'orientation
- E. le ligament pubo-utérin est un élément de soutènement

Question 10 – Annexes de l'utérus :

Concernant cette vue des annexes utérines droites, quelle(s) proposition(s) est (sont) vraie(s) :



- A. 3 désigne l'isthme de la trompe
- B. 5 désigne le ligament propre de l'ovaire
- C. 7 désigne le ligament rond
- D. 8 désigne l'ampoule de la trompe
- E. 10 désigne le mésosalpinx

Question 11 – Le périnée :

Concernant les muscles du périnée, lequel(lesquelles) appartient(appartiennent) au plan moyen du périnée ?

- A. le muscle ilio-coccygien
- B. le muscle pubo-coccygien
- C. le muscle bulbo-spongieux
- D. le muscle transverse profond

- E. le sphincter externe de l'urètre

Question 12 – Le pelvis :

Parmi les structures anatomiques suivantes, laquelle(lesquelles) délimite(ent) l'ouverture inférieure du pelvis ?

- A. symphyse pubienne
- B. tubérosité ischiatique
- C. grande incisure (grand foramen) ischiatique
- D. coccyx
- E. épine iliaque postéro inférieure

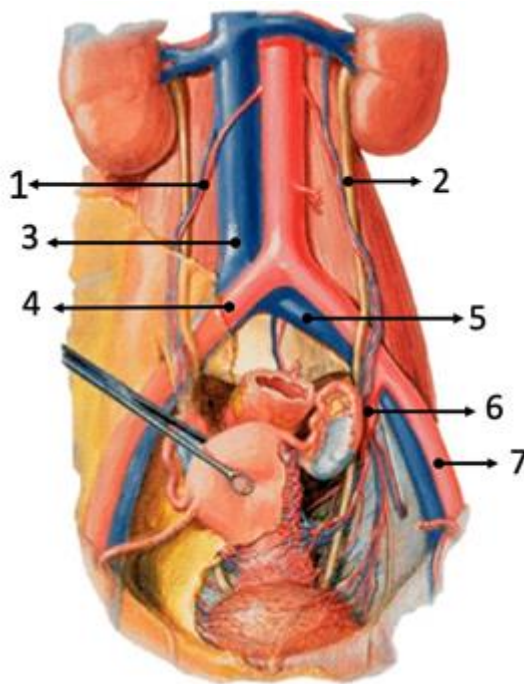
Question 13 – Le ligament large :

Concernant le ligament large, quelle(s) proposition(s) est (sont) vraie(s) ?

- A. est formé par 3 feuillets péritonéaux
- B. s'étend du rectum aux parois latérales du pelvis
- C. est constitué en mésos
- D. contient des nerfs
- E. son contenu est situé dans un espace sous-péritonéal

Question 14 – Vascularisation et innervation du pelvis :

Concernant la vascularisation et l'innervation pelvienne, quelle(s) proposition(s) est (sont) vraie(s) ?



- A. il s'agit d'une vue antérieure d'un pelvis féminin

- B. 1 désigne les vaisseaux gonadiques gauches
- C. la structure en 2 croise l'artère iliaque interne
- D. 3 est situé dans un plan rétropéritonéal
- E. l'artère en 6 sera à l'origine de l'artère rectale supérieure

Question 15 – Vascularisation et innervation du pelvis :

Quelle(s) est(sont) la(les) réponse(s) juste(s), l'artère iliaque interne s'anastomose avec :

- A. l'aorte
- B. l'artère iliaque externe
- C. l'artère fémorale
- D. l'artère mésentérique inférieure
- E. avec aucune de ces artères

Question 16 – Vascularisation et innervation du pelvis :

Concernant les veines pelviennes, quelle(s) est(sont) la(les) réponse(s) juste(s) ?

- A. se drainent exclusivement dans la veine iliaque interne
- B. contiennent des valvules
- C. sont pauvrement anastomosées
- D. augmentent leurs flux en position couchée par rapport à la position debout
- E. sont victimes de pathologies favorisées par la grossesse