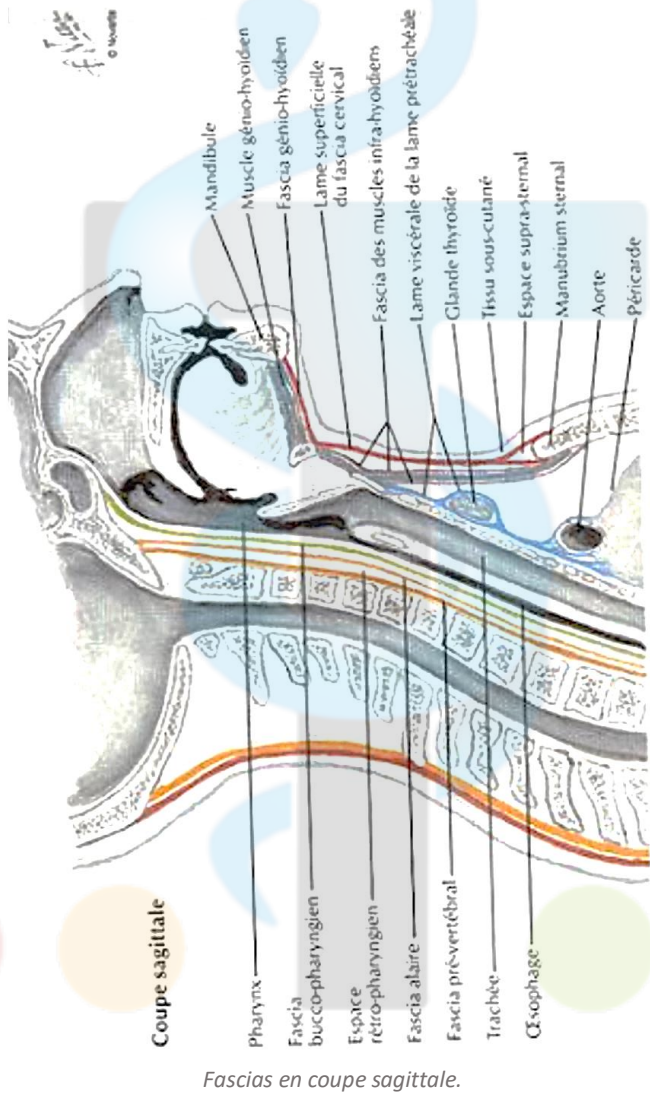
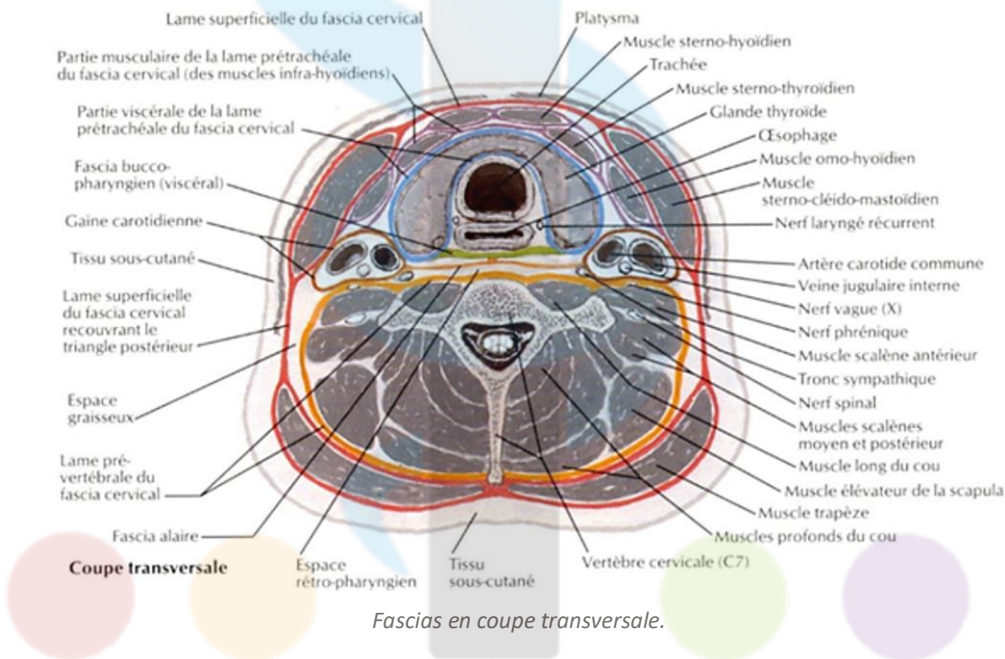
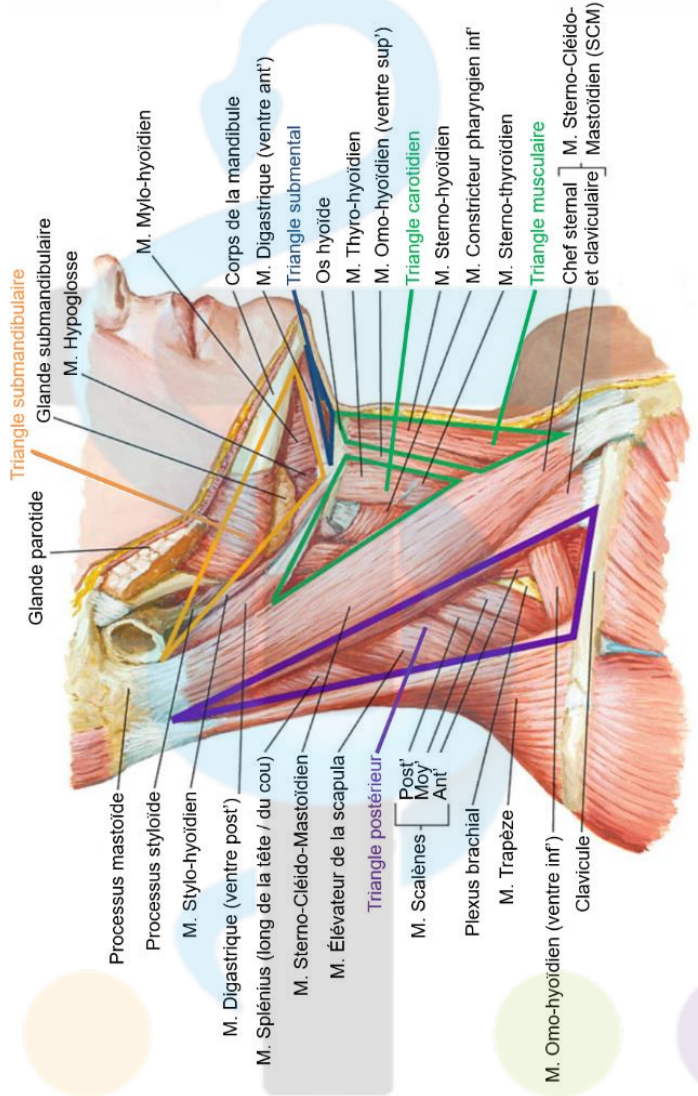


Exercice – Organisation générale de la région cervicale, schémas traduits et à légénder

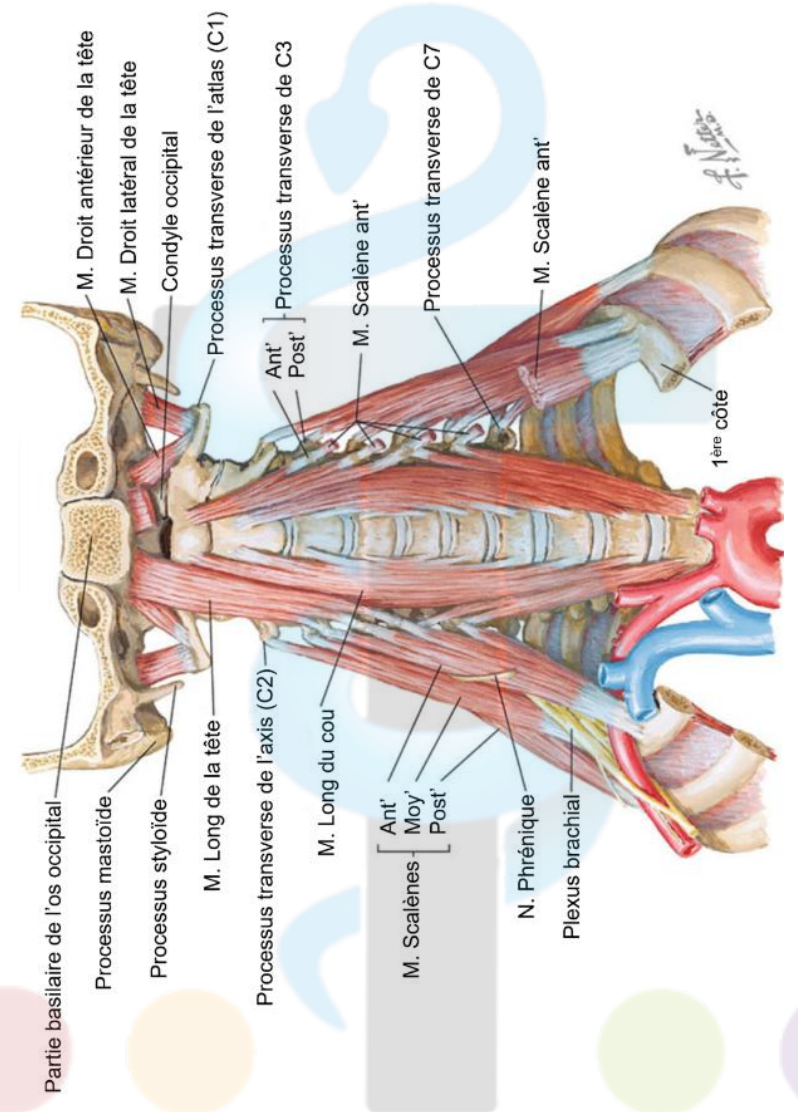
NDLR – Les diapositives du Pr. JACQUESSON en anglais traduites rien que pour vous (tout n'est pas à savoir attention, mais cela permet d'avoir une vision globale). Vous pouvez vous servir de ces schémas en identifiant toutes les légendes énoncées par les profs dans les différents chapitres d'ATC et vérifier vos connaissances. On vous met les schémas vierges juste après, n'hésitez pas à les faire au crayon pour les effacer et les refaire.

I. Schémas anglais traduits en français





Les deux triangles : antérieur (encore subdivisé en triangles) et postérieur.



Région pré-vertébrale.

II. Schémas à compléter

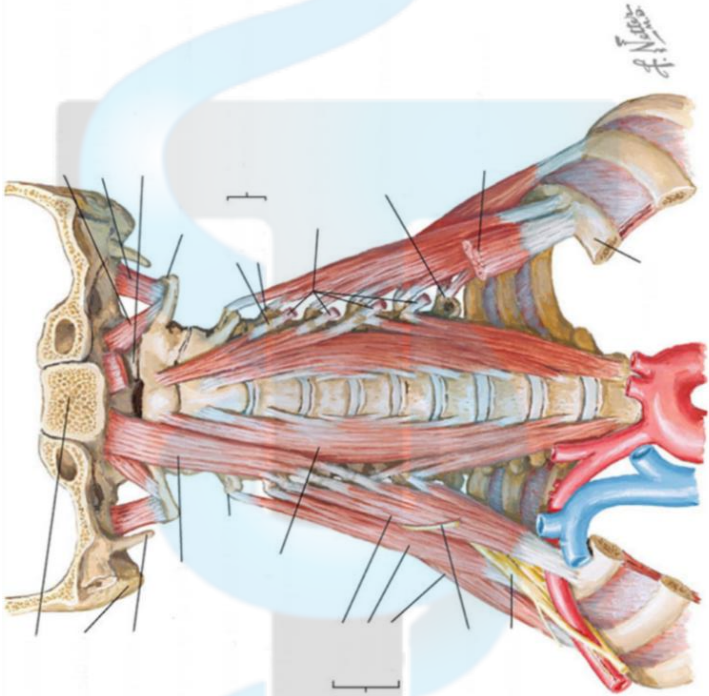
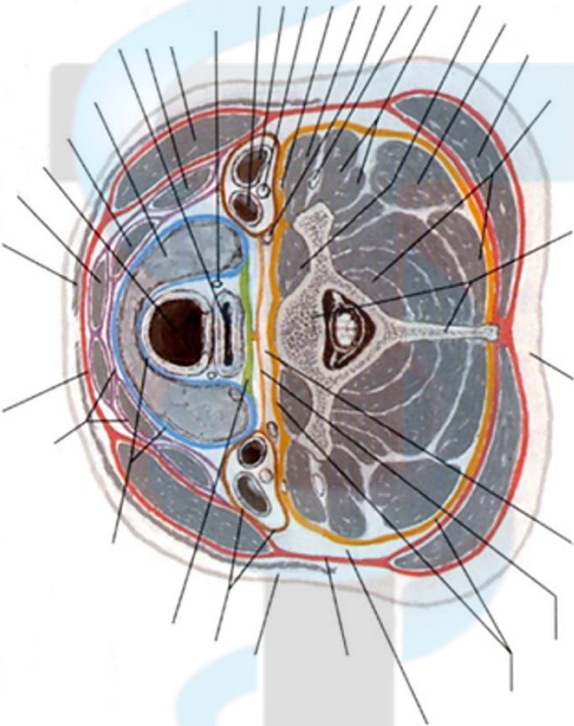


Schéma 1 :



Coupe transversale

Schéma 2 :

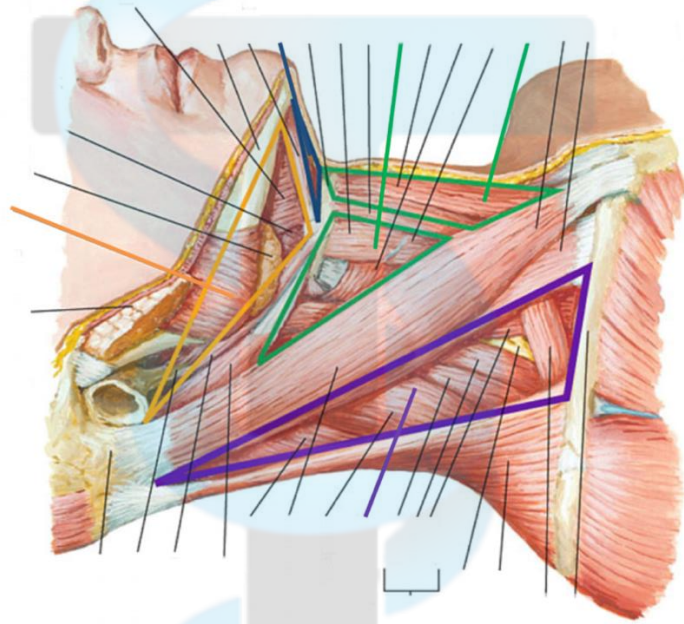
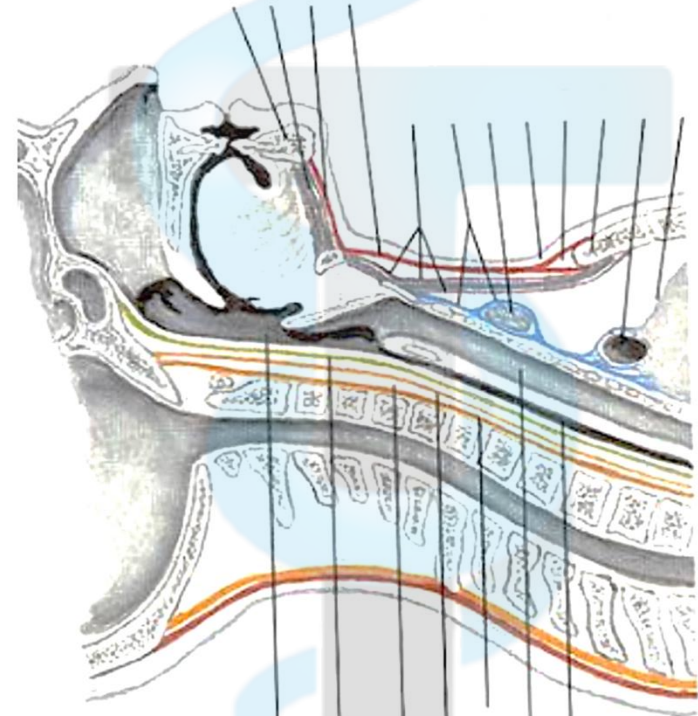


Schéma 3 :



Coupe sagittale

Schéma 4 :