



Tutorat Lyon Est

Unité d'Enseignement
Anatomie de l'Appareil Reproducteur

BANQUE DE QCM

2023 - 2024

3^e semaine de développement embryonnaire

Questions

UE# - n°#

Question 1 – Concernant la 3^{ème} semaine du développement embryonnaire :

- A. Les viscosités tertiaires sont caractérisées par l'apparition d'une circulation chorio-villositaire
- B. Les cellules germinales primordiales proviennent de l'ectoblaste
- C. Lors de la 3^e semaine, une anomalie entraînera systématiquement la mort de l'embryon, c'est la loi du tout ou rien.
- D. A J30, on a 30 paires de somites dérivant du mésoblaste paraxial et moins de 30 paires de tubules provenant du mésoblaste intermédiaire.
- E. La formation de la gouttière neurale se fait à peu près en même temps qu'à lieu le clivage de la lame latérale en splanchnopleure et somatopleure

Question 2 – Concernant la 3^{ème} semaine du développement embryonnaire :

- A. Elle correspond à la 5^{ème} semaine d'absence de règles.
- B. La nutrition de l'œuf par diffusion n'est suffisante que jusqu'à la 4^{ème} semaine
- C. Les villosités secondaires sont des colonnes pleines.
- D. L'endomètre est constitué de 3 couches : placentaire, ovulaire et pariétale (aussi appelée vraie).
- E. Faux, la couche pariétale correspond à la couche réfléchie

Question 3 – Concernant la 3^{ème} semaine du développement embryonnaire :

- A. Au moment de l'accouchement, la couche compacte, soit l'ensemble des caduques disparaît
- B. La ligne primitive constitue une invagination au niveau antérieur.
- C. Au cours du développement, la ligne primitive diminue progressivement de taille jusqu'à disparaître à la 5^e semaine.
- D. Les anomalies de la ligne primitive peuvent conduire au développement de jumeaux.
- E. Les cellules hypoblastiques subissent un glissement en forme de chandelier à travers la ligne primitives

Question 4 – Concernant la 3^{ème} semaine du développement embryonnaire :

- A. Le disque est intégralement tridermique.
- B. Faux, il existe en effet des membranes au niveau antérieur et postérieur (respectivement cloacales et pharyngiennes)
- C. Le mésoblaste intermédiaire est amené à se segmenter en somites.
- D. Faux, ceci correspond au mésoblaste para-axial
- E. Le mésoblaste intermédiaire ne se segmente pas intégralement pour former une structure qui mènera au rein primitif.

Question 1 - À propos de la gastrulation et des phénomènes post-gastrulaires :

- A. Les cellules qui s'infiltrèrent à travers l'ensemble de la ligne primitive pour former le canal chordal cessent d'exprimer la E-cadhérine pour exprimer la vimentine.
- B. A J18, l'endoblaste est constitué majoritairement de cellules mésoblastiques et minoritairement de cellules hypoblastiques.
- C. La communication entre la cavité amniotique et le lécithocèle secondaire s'interrompt lorsque la chorde commence à se former.
- D. La lame latérale, qui est uniquement visible en vue transversale, se clive en splanchnopleure venant rejoindre la lame amniotique en haut et en somatopleure rejoignant la lame vitelline en bas.
- E. Les membranes cloacale et pharyngienne se forment environ au même moment que la ligne primitive.

Question 2: Ces éléments coexistent au même moment durant la 3^e semaine du développement embryonnaire :

- A. La plaque neurale et les premières paires de néphrotomes.
- B. La membrane pharyngienne et les villosités secondaires.
- C. Les cellules germinales primitives et les vaisseaux ombilicaux.
- D. Le canal neurentérique et le tube neural.
- E. La plaque préchordale et la plaque chordale.

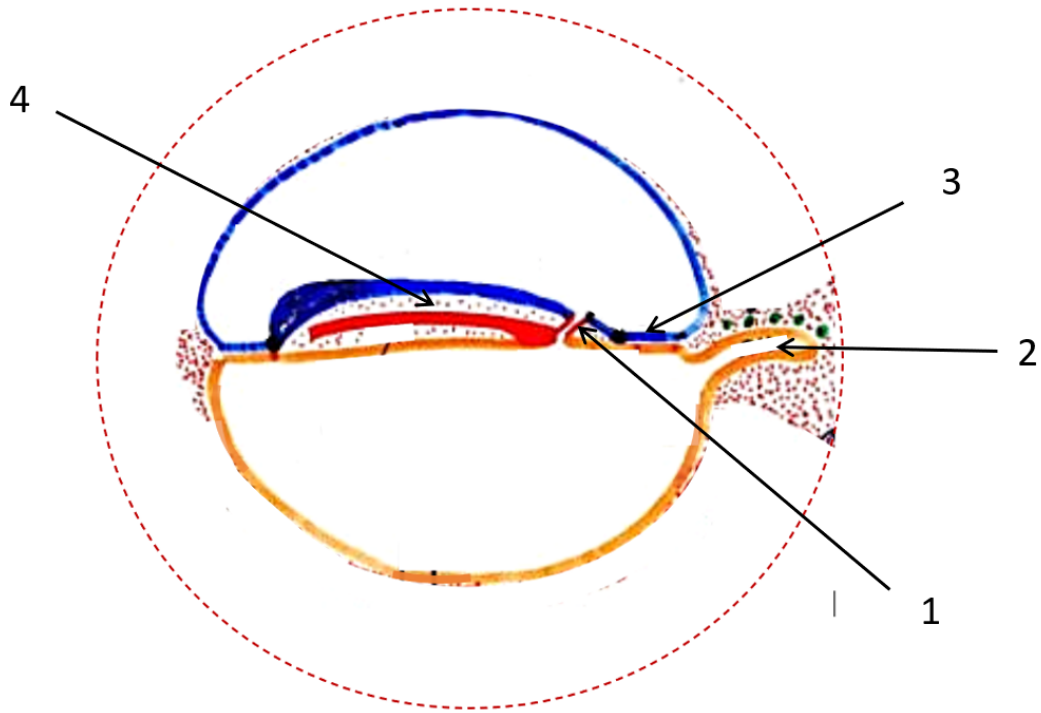
Question 3 : À propos de la 3^e semaine du développement :

- A. Lorsque la gastrulation s'achève, la taille du disque embryonnaire dépasse 1mm.
- B. Les cellules germinales primitives se détachent de l'allantoïde à J18.
- C. La gastrulation concerne tous les vertébrés.
- D. La néo-angiogenèse se définit par la différenciation des cellules du mésenchyme extra-embryonnaire en angioblastes et leur condensation en blastèmes.
- E. Les îlots de Wolff et Pander constituent le premier organe hématopoïétique, ils apparaissent d'abord dans la lame vitelline puis se développent dans le pédicule embryonnaire et la lame amniotique.

Question 4 : Concernant l'aspect moléculaire et la genèse d'anomalie à la 3^e semaine :

- A. Les dysplasies caudales très graves telles que la sirénomélie ou l'agénésie sacro-coccygiennes peuvent être viables.
- B. La notion de fond génétique se définit par la possession, par certains individus, d'un gène anormal qui est directement responsable d'une maladie spécifique.
- C. La vitamine A et l'insuline sont des molécules sécrétées de manière physiologique mais sont aussi des agents tératogènes éventuels.
- D. Que ce soit chez la drosophile ou chez l'homme, les gènes homéotiques possèdent toujours des propriétés de colinéarité.
- E. L'asymétrie bilatérale du tronc est un exemple d'anomalie de la gastrulation.

Question 5 : La question suivante se rapporte au schéma suivant :



- A. La lame latérale est visible sur cette coupe.
- B. La structure 1 représente le canal chordal.
- C. La structure 2 est visible uniquement sur cette coupe.
- D. La structure 3 représente la ligne primitive.
- E. La structure 4 représente du mésenchyme extra-embryonnaire.

Question 5 :

- A. La structure 5 est visible uniquement sur cette coupe à ce stade.
- B. La structure 6 représente le tube neural.
- C. Les structures 7 se détachent de la structure 2 et sont d'origine ectoblastique.
- D. La structure 8 délimite le corps de l'embryon.
- E. La structure 9 représente le coelome externe.

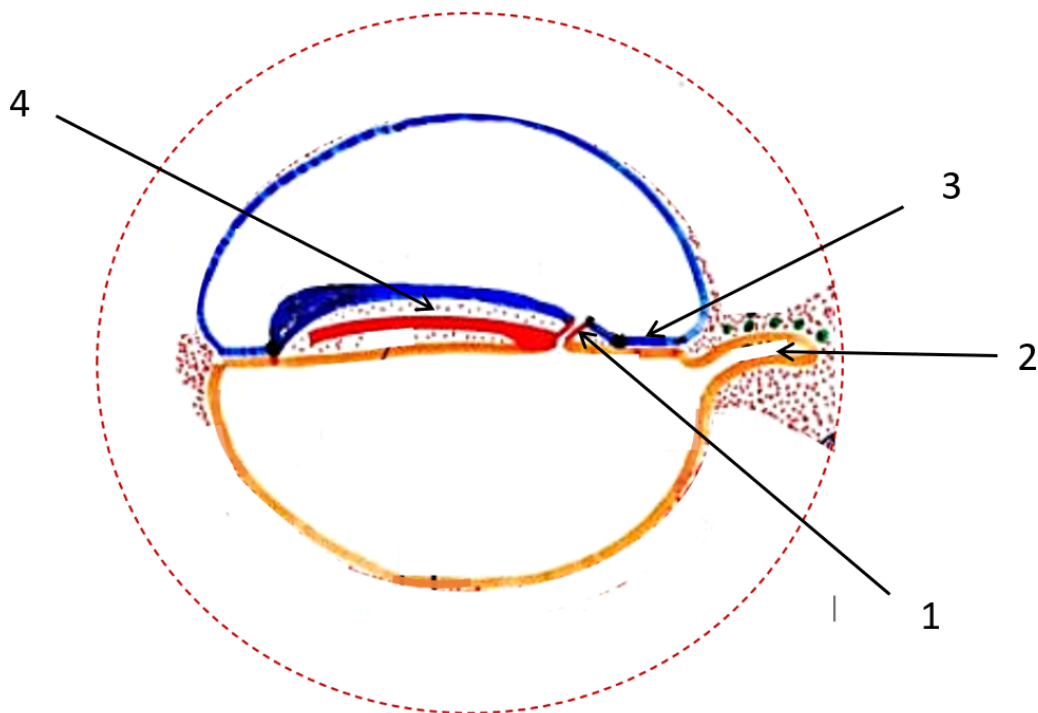
Question 6 : À propos de la 3^e semaine du développement :

- A. Lorsque la gastrulation s'achève, la taille du disque embryonnaire dépasse 1mm.
- B. Les cellules germinales primitives se détachent de l'allantoïde à J18.
- C. La gastrulation concerne tous les vertébrés.
- D. La néo-angiogenèse se définit par la différenciation des cellules du mésenchyme extra-embryonnaire en angioblastes et leur condensation en blastèmes.
- E. Les îlots de Wolff et Pander constituent le premier organe hématopoïétique, ils apparaissent d'abord dans la lame vitelline puis se développent dans le pédicule embryonnaire et la lame amniotique.

Question 7 : Concernant l'aspect moléculaire et la genèse d'anomalie à la 3^e semaine :

- A. Les dysplasies caudales très graves telles que la sirénomélie ou l'agénésie sacro-coccygiennes peuvent être viables.
- B. La notion de fond génétique se définit par la possession, par certains individus, d'un gène anormal qui est directement responsable d'une maladie spécifique.
- C. La vitamine A et l'insuline sont des molécules sécrétées de manière physiologique mais sont aussi des agents tératogènes éventuels.
- D. Que ce soit chez la drosophile ou chez l'homme, les gènes homéotiques possèdent toujours des propriétés de colinéarité.
- E. L'asymétrie bilatérale du tronc est un exemple d'anomalie de la gastrulation.

Question 8 : La question suivante se rapporte au schéma suivant :



- A. La lame latérale est visible sur cette coupe.
- B. La structure 1 représente le canal chordal.
- C. La structure 2 est visible uniquement sur cette coupe.
- D. La structure 3 représente la ligne primitive.
- E. La structure 4 représente du mésenchyme extra-embryonnaire.

Concours blanc n°1 – 2020/2021

Question 9 – À propos de la gastrulation et des phénomènes post-gastrulaires :

- A. Les cellules qui s'infiltrèrent à travers l'ensemble de la ligne primitive pour former le canal chordal cessent d'exprimer la E-cadhérine pour exprimer la vimentine.
- B. À J18, l'endoblaste est constitué majoritairement de cellules mésoblastiques et minoritairement de cellules hypoblastiques.
- C. La communication entre la cavité amniotique et le lécithocèle secondaire s'interrompt lorsque la chorde commence à se former.
- D. La lame latérale qui est uniquement visible en vue transversale, se clive en splanchnopleure venant rejoindre la lame amniotique en haut et en somatopleure rejoignant la lame vitelline en bas.
- E. Les membranes cloacale et pharyngienne se forment environ au même moment que la ligne primitive.

Question 10 – Ces éléments coexistent durant la 3^e semaine de développement embryonnaire :

- A. La plaque neurale et les premières paires de néphrotomes.
- B. La membrane pharyngienne et les villosités secondaires.
- C. Les cellules germinales primitives et vaisseaux ombilicaux.
- D. Le canal neurentérique et le tube neural.
- E. La plaque préchordale et la plaque chordale.

Question 11 – Concernant la genèse d'anomalies au cours du développement embryonnaire :

- A. Une dysplasie caudale correspond généralement à une anomalie de remplissage entre les feuilletts épiblastique et hypoblastique au cours de la gastrulation.
- B. La dysplasie caudale peut avoir de graves conséquences : notamment la sirénomélie et le myéloméningocèle.
- C. Un défaut des gènes homéotiques aura un immense impact sur la segmentation de l'embryon.
- D. L'acide valproïque, la thalidomide et l'acide folique sont des exemples d'agents tératogènes.
- E. Une mauvaise migration des crêtes neurales pourra avoir des répercussions autant sur des structures nerveuses que non nerveuses.

Épreuve majeure n°2 – 2020/2021

Question 12 – Concernant la gastrulation :

- A. C'est un évènement central qui permet la formation d'un 3^e feuillet chez tous les chordés.
- B. La taille absolue de la ligne primitive va rester parfaitement identique tout le long de la 3^e semaine.
- C. Le canal neurentérique qui succède au canal chordal à J17 est légèrement plus long que ce dernier.
- D. Tout le mésenchyme intra-embryonnaire participe à la formation du 3^e feuillet : le mésoblaste.
- E. La taille de l'épiblaste va être amenée à diminuer au court de la gastrulation étant donné qu'une partie des cellules vont subir une transition épithélio-mésenchymateuse et venir peupler l'espace entre les 2 feuillets préexistants.

Question 13 – Concernant la 3^e semaine de développement embryonnaire :

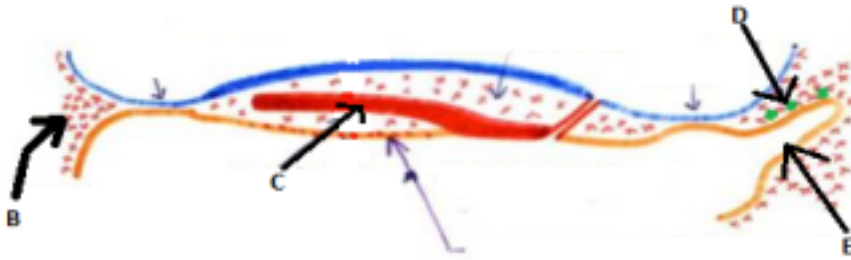
- A. À partir du stade de villosités tertiaires, le syncytiotrophoblaste est pris en sandwich entre le cytotrophoblaste et la coque cytotrophoblastique.
- B. L'initiation de la segmentation du mésoblaste intermédiaire d'avant en arrière et le clivage de la lame latérale ont, tous les deux, lieu au même moment.
- C. À J19 on observe le passage du stade de plaque au stade de gouttière neurale grâce au changement de forme des cellules la constituant par resserrement de leur pôle apical.
- D. Les îlots de Wolff et Pander sont sanguino-formateurs c'est-à-dire qu'ils assurent la formation d'hémoblastes qui sont des cellules nucléées circulant à la fois en intra et en extra-embryonnaire.
- E. Il est possible d'observer les membranes pharyngienne et cloacale au même moment sur deux des trois coupes classiques.

Concours blanc 3 – 2019/2020

Question 14 – Concernant la troisième semaine :

- A. La barrière placentaire va progressivement diminuer d'épaisseur durant la gestation.
- B. Le développement relatif des annexes est à son maximum durant cette semaine.
- C. Les îlots de Wolff et Pander vont se développer dans toutes les lames extra-embryonnaires.
- D. Le canal chordal et l'allantoïde apparaissent le même jour.
- E. La ligne primitive va conditionner l'organisation de l'embryon en 4 régions (tête, tronc, abdomen et queue).

Question 15 – Concernant ce schéma :



- A. Ce schéma se situe à J18.
- B. L'élément B va initier la formation du premier organe fonctionnel chez les mammifères.
- C. L'élément C ne va que partiellement se détacher et n'aura donc aucun rôle.
- D. L'élément D (les ronds verts) désigne des annexes d'origine ectoblastique.
- E. L'élément E représente une annexe vouée à rester extra-embryonnaire.

Concours blanc 2 – 2019/2020

Question 16 – Concernant la troisième semaine de développement embryonnaire :

- A. Les cellules germinales primordiales apparaissent en position intra-embryonnaire à J18.
- B. Les ilots de Wolff et Pander sont considérés comme le premier organe hématopoïétique.
- C. Le deuxième organe hématopoïétique sera la rate.
- D. Entre J18 et J20, le mésoblaste para-axial se segmente pour donner 7 paires de somites définitifs.
- E. À J20, le mésoblaste intermédiaire va se cliver pour donner la somatopleure et la splanchnopleure.

Question 17 – Concernant la gastrulation :

- A. La ligne primitive est délimitée en avant par le nœud de Hensen et en arrière par le nœud postérieur.
- B. Sa taille absolue diminue par le fait que l'embryon augmente de taille.
- C. La formation de la ligne primitive coïncide avec la formation de la barrière placentaire. D. L'espace entre les deux feuilletts sera complètement colonisé par les cellules mésoblastiques, on obtiendra alors un disque tridermique.
- E. On considère le changement de nom des feuilletts à J18.

Concours blanc 1 – 2019/2020

Question 18 – Concernant la troisième semaine de développement embryonnaire :

- A. La barrière placentaire est constituée successivement de ces éléments : l'endothélium des vaisseaux villositaires, le mésenchyme d'une villosité, une couche de cytotrophoblaste, une couche de syncytiotrophoblaste.
- B. La segmentation du mésoblaste para-axial et le clivage de la lame latérale débutent le même jour.

- C. L'endoblaste est composé principalement de cellules mésoblastiques et de cellules hypoblastiques, qui sont minoritaires.
- D. La plaque neurale se forme entre le nœud de Hensen et le nœud postérieure. E. On pourra observer la zone cardiogène, l'allantoïde et le canal neurentérique à J18.

Question 19 – Concernant la gastrulation :

- A. La gastrulation ne concerne que les vertébrés.
- B. Les cellules épiblastiques qui vont se détacher et migrer à travers la ligne primitive vont subir une transition épithélio-mésenchymateuse.
- C. Les membranes pharyngienne et cloacale ne seront pas visibles simultanément sur une coupe transversale.
- D. Les cellules épiblastiques migrant à travers la ligne primitive vont se mettre à exprimer de la E-cadhérine.
- E. Les cellules épiblastiques migrant à travers la ligne primitive vont arrêter d'exprimer la vimentine.

Epreuve majeure 3– 2019/2020

Question 20 – Concernant la gastrulation :

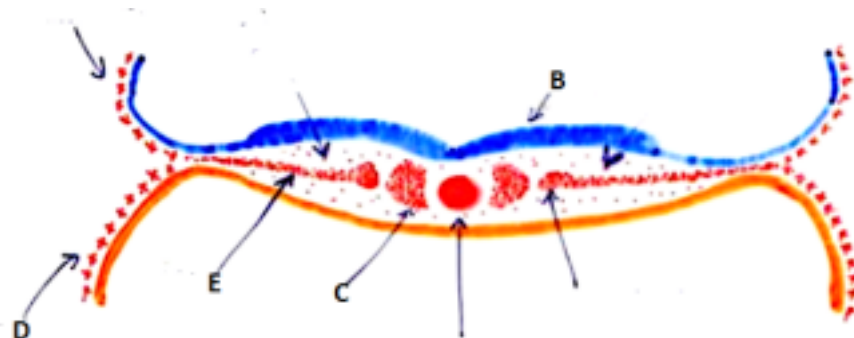
- A. La ligne primitive se forme une semaine après la pré-gastrulation.
- B. Sa longueur absolue reste inchangée durant toute la semaine.
- C. Lors de la transition épithélio-mésenchymateuse, l'épiblaste va cesser d'exprimer de la vimentine et perdre son statut épithélial.
- D. La cavité amniotique communique avec le lécithocèle secondaire pendant quelques jours. E. Les membranes pharyngienne et cloacale sont visibles en même temps sur une vue transversale.

Question 21 – Concernant la troisième semaine :

- A. La formation du placenta diffus s'étale sur toute la troisième semaine.
- B. À J20, il est encore possible de voir les villosités secondaires et tertiaires co-exister. C. La condensation du mésoblaste et les villosités tertiaires se mettent en place en même temps. D. Le développement de l'embryon est contrôlé par 3 vagues de gènes successives. E. La notion de fond génétique permet d'expliquer le fait qu'un même agent tératogène aura le même effet sur deux individus différents.

Epreuve majeure 2 – 2019/2020

Question 22 – Concernant la troisième semaine de développement embryonnaire :



- A. Ce schéma est contemporain aux villosités primaires.
- B. L'élément B correspond à la première manifestation de la neurulation.

- C. L'élément C va se segmenter en somites définitifs durant la troisième semaine.
- D. L'élément D correspond à la lame choriale.
- E. L'élément E n'est visible qu'en coupe transversale.

Question 23 – Concernant la gastrulation :

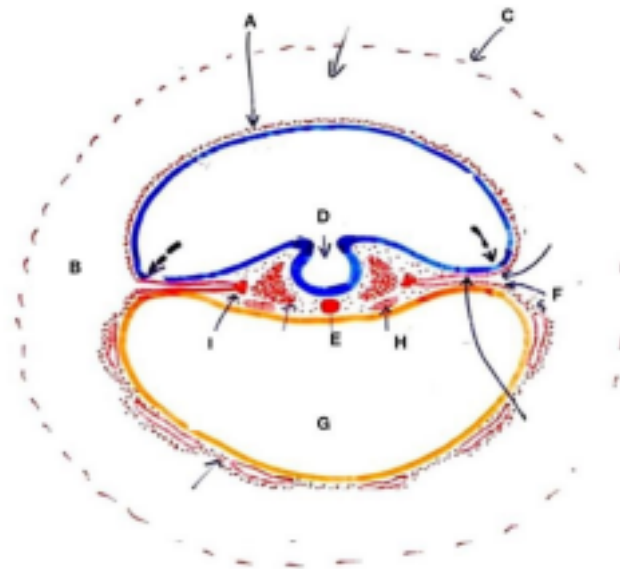
- A. Lors du remaniement des feuilletts, l'épiblaste prend le nom d'ectoblaste et l'hypoblaste prend le nom d'endoblaste.
- B. Suite au remaniement des tissus, l'endoblaste est composé majoritairement de cellules hypoblastiques.
- C. Les cellules s'infiltrant dans le nœud de Hensen vont former le canal chordal.
- D. Le canal chordal constitue une évolution du canal neurentérique.
- E. À la fin de la troisième semaine, la corde n'est pas totalement détachée.

Question 24 – Concernant la troisième semaine de développement embryonnaire :

- A. La loi du tout ou rien est applicable durant cette semaine.
- B. Une anomalie des cellules ciliées au niveau du nœud de Hensen peut expliquer une asymétrie des organes du tronc.
- C. Les anomalies de la troisième semaine ne dépendent pas que de facteurs génétiques.
- D. L'allantoïde se forme au niveau du pédicule embryonnaire.
- E. La formation de la zone cardiogène coïncide avec l'apparition des cellules germinales primordiales.

Concours blanc 2 – 2018/2019

Le schéma ci-dessous se rapporte aux questions 25 et 26.



Question 25 – A propos du schéma ci-dessus :

- A. Il s'agit d'une coupe transversale de l'embryon.
- B. La flèche A désigne la lame amniotique.
- C. La lettre B désigne le coelome interne.
- D. La lettre C désigne la lame vitelline.
- E. La lettre D correspond au tube neural.

Question 26 – A propos du schéma ci-dessus :

- A. La lettre E désigne le canal chordal.
- B. La lettre F formera le futur feuillet pariétal.
- C. La lettre G se met en place au cours de la deuxième semaine.
- D. La lettre H représente le tube cardiaque.
- E. La lettre I désigne le mésoblaste intermédiaire.

Question 27 – A propos de la troisième semaine :

- A. Au début de J18, la gastrulation est achevée.
- B. La plaque neurale se situe entre le nœud de Hensen et la membrane pharyngienne. C. Parmi les gènes régulateurs, la troisième vague de gènes qui s'activent correspond aux gènes homéotiques.
- D. Les îlots de Wolff et Pander sont visibles en coupe transversale et en coupe longitudinale. E. La dysplasie caudale est due à un défaut de remplissage entre les deux feuillets (épiblaste et hypoblaste).

Concours blanc 1 – 2018/2019

Question 28 - A propos de la troisième semaine :

- A. Les îlots de Wolff et Pander apparaissent à J18 au niveau de la lame amniotique. B. Il y a deux réseaux extra-embryonnaires : celui des villosités tertiaires et celui de la circulation amniotique.
- C. Le cytotrophoblaste se situe entre la coque trophoblastique et le syncytiotrophoblaste. D. La barrière placentaire est constituée entre la deuxième semaine et la troisième semaine. E. La gastrulation intervient chez tous les vertébrés.

Question 29 - A propos de la troisième semaine :

- A. Les colonnes de syncytiotrophoblastes font saillie dans le cytotrophoblaste.
- B. Les villosités secondaires se forment à côté des villosités primaires.
- C. La ligne primitive permet aux cellules épiblastiques de subir une transition épithéliomésenchymateuse.
- D. Nous pouvons observer les membranes cloacale et pharyngienne en même temps sur une coupe sagittale.
- E. La lame latérale se clive en deux feuillets qui se poursuivent respectivement par la lame amniotique et la lame vitelline à partir de J20.

Question 30 - A propos de la troisième semaine :

- A. La néo-angiogenèse est possible grâce à des facteurs de croissance tel que le VEGF.
- B. La membrane cloacale se forme bien avant la membrane pharyngienne.
- C. La barrière placentaire est constituée de la circulation de l'œuf à la circulation maternelle par :

l'endothélium des vaisseaux villositaires, le mésenchyme d'une villosité, une couche de cytotrophoblaste, une couche de syncytiotrophoblaste.

- D. L'allantoïde est d'origine endoblastique et apparaît dans la région du pédicule embryonnaire.
- E. La distribution asymétrique des organes est faite par les cellules ciliées au niveau du nœud de Hensen.

Epreuve majeure 2 – 2018/2019

Question 31– Concernant la troisième semaine :

- A. Après la troisième semaine, l'épaisseur de la barrière placentaire va augmenter au fil des jours.
- B. Lors de la gastrulation, les cellules épiblastiques envahissent la totalité de l'espace entre l'épiblaste et l'hypoblaste.
- C. A J16, l'allantoïde se forme à partir d'un bourgeon du lécithocèle secondaire, il est donc d'origine endoblastique.
- D. Le clivage de la lame latérale va donner la splanchnopleure, futur feuillet pariétal et la somatopleure, futur feuillet viscéral.
- E. La plaque neurale se forme par épaissement de l'ectoblaste en avant de la ligne primitive.

Question 32 – Concernant la troisième semaine, les éléments visibles à la même date sont :

- A. Les villosités tertiaires et la zone cardiogène.
- B. Le canal chordal et la plaque chordale.
- C. Le canal neurentérique et le mésoblaste para-axial.
- D. Les cellules germinales primordiales et la plaque chordale.
- E. Les villosités tertiaires et la gouttière neurale.

Question 33– Concernant la troisième semaine :

- A. Le mésoblaste intermédiaire est visible uniquement sur une vue transversale.
- B. Les vaisseaux villositaires sont formés de la même façon qu'est formé le blastocèle.
- C. L'acide rétinoïque (vitamine A) n'est pas considéré comme un agent tératogène.
- D. La circulation au sein du chorion est la circulation chorio-villositaire.
- E. Au sein de l'endoblaste, les cellules hypoblastiques sont majoritaires et les cellules mésoblastiques sont minoritaires.

Concours blanc 2 – 2017/2018

Question 34 – À propos de la troisième semaine :

- A. La plaque neurale est la première manifestation de la neurulation.
- B. Le tube neural se forme à J19-J20.
- C. Les cellules germinales primordiales ont la même origine que l'allantoïde, elles sont donc endoblastiques.
- D. La taille du disque est multipliée par 5 entre J14 et J18.

E. Le premier organe hématopoïétique correspond aux îlots de Wolff et Pander.

Question 35 – Concernant la troisième semaine de développement embryonnaire :

- A. La gastrulation est un phénomène qui intervient uniquement chez les mammifères.
- B. Les cellules épiblastiques passant par le nœud de Hensen constituent le canal chordal.
- C. La plaque chordale se détache d'avant en arrière et se détache totalement à J22.
- D. Sur une coupe transversale on peut observer à la fois la membrane pharyngienne et la membrane cloacale.
- E. A J18, la gastrulation est terminée et c'est le début des événements post-gastrulaires.

Concours blanc 1 – 2017/2018

Question 36 – Concernant la 3^{ème} semaine :

- A. Au début de la 3^{ème} semaine, la femme peut se douter d'une possible grossesse en raison de la non apparition des règles.
- B. On peut retrouver quelques villosités primaires encore en transformation quand on observe les premières villosités tertiaires.
- C. La formation des villosités primaires se déroule de J13 à J15.
- D. La barrière placentaire est constituée de 5 éléments.
- E. La barrière placentaire est d'environ 50µm à la fin de troisième semaine et augmente par la suite.

Question 37 - Concernant la troisième semaine :

- A. La ligne primitive s'étend en avant par le Nœud de Hensen et jusqu'à la fin du disque didermique en arrière.
- B. La taille de la ligne primitive diminue au fur du développement de l'embryon.
- C. Par convention, on considère que les feuillets changent de nom à J18.
- D. Le canal neurentérique résulte de l'accolement du canal chordal à l'hypoblaste à J17.
- E. Lors du changement de nom des feuillets, l'épiblaste prend le nom d'endoblaste et l'hypoblaste prend le nom d'ectoblaste.

Epreuve majeure 2 – 2017/2018

Question 38 – Problème de couple :

Vous recevez en consultation un couple, rencontrant des difficultés à concevoir un bébé. Ils sont tous les deux âgés d'une trentaine d'années.

Après interrogatoire et divers examens vous obtenez, entre autres, les résultats suivants :

Pour la femme : Pour l'homme :

Concentration en hCG : indétectable. bronchopneumonie à répétition. Bon état de santé général. Mise en évidence d'un situs inversus.

En se focalisant sur les **résultats de la femme**, on peut supposer que les difficultés à la mise en route d'une grossesse s'expliqueraient par :

- A. Des troubles de l'ovulation à cause du déficit en hCG.
- B. L'âge de la femme peut expliquer une baisse de fertilité, car elle est en période de ménopause.

En se focalisant sur les **résultats de l'homme**, on peut supposer que les difficultés à concevoir un enfant s'expliqueraient par :

- C. Ces résultats font suspecter une maladie des cils immobiles.
- D. Le syndrome permettant d'expliquer le situs inversus, permettrait aussi d'expliquer une infertilité d'origine spermatique.
- E. Les difficultés à concevoir un bébé semble lié à une stérilité d'origine paternelle.

Question 39 - Concernant la formation du placenta diffus :

- A. On trouve environ un millier de villosités primaires.
- B. Les villosités tertiaires se forment de J15 à J18.
- C. La barrière placentaire se constitue dès le début de la troisième semaine. D. La barrière placentaire est constituée de l'intérieur vers l'extérieur : de l'endothélium des vaisseaux villositaires, du mésenchyme de la villosité, d'une couche de cytotrophoblaste et d'une couche de syncytiotrophoblaste.
- E. Le VEGF est un facteur de croissance intervenant dans le phénomène de néo-angiogenèse.

Question 40 – Concernant la gastrulation :

- A. La ligne primitive est délimitée en avant par le nœud de Hensen et en arrière par la membrane cloacale.
- B. La perte d'expression des E-cadhérines permet à certaines cellules de l'épiblaste de migrer à travers la ligne primitive.
- C. Seules deux régions ne sont pas colonisées par les cellules épiblastiques : la membrane pharyngienne et le nœud postérieur.
- D. La cavité amniotique communique avec le lécithocèle secondaire jusqu'à environ J22. E. L'endoblaste est constitué d'une majorité de cellules hypoblastiques et d'une minorité de cellules mésoblastiques.

Question 41 – Concernant la troisième semaine :

- A. La lame latérale se clive et rejoint la lame amniotique pour former la splanchnopleure qui formera plus tard le feuillet pariétal.
- B. L'allantoïde se forme à J16 et est d'origine entoblastique (ou endoblastique). C. Les îlots de Wolff et Pander formés à J18 représentent le 1^{er} organe hématopoïétique de l'embryon.
- D. La barrière placentaire est imperméable afin d'éviter tout contact entre le sang maternel et embryonnaire.
- E. La corde se forme par détachement de la plaque chordale d'arrière en avant à partir de J18, ce détachement est complet à J22.

Question 42 – Quels événements/structures sont contemporain(e)s :

- A. Villosités secondaires et formation de l'allantoïde.
- B. Villosités tertiaires et formation de la ligne primitive.
- C. Zone cardiogène et stade plaque neurale.
- D. Canal neurentérique et stade gouttière neurale.
- E. Clivage de la lame latérale et stade gouttière neurale.

Question 43– Concernant la gastrulation :

- A. Après sa formation, la ligne primitive subit une diminution de taille en valeur absolue.
- B. Les cellules mésoblastiques expriment la vimentine.
- C. À la fin de la gastrulation, l'endoblaste est constitué d'une majorité de cellules hypoblastiques et de quelques cellules mésoblastiques.
- D. Les membranes pharyngienne et cloacale peuvent être visualisées en même temps sur une coupe sagittale.
- E. La cavité amniotique communique avec le lécithocèle secondaire pendant environ cinq jours.

Question 44 – Concernant la troisième semaine du développement embryonnaire :

- A. Lorsque le canal neurentérique se forme, on observe des villosités secondaires dans le placenta diffus.
- B. Les lacunes du syncytiotrophoblaste constituent une source secondaire de cellules sanguines primordiales.
- C. Les îlots de Wolff et Pander apparaissent le même jour que l'allantoïde.
- D. Le stade du tube neural apparaît à la fin de la troisième semaine.
- E. Le mésoblaste para-axial commence à se segmenter à J18 pour donner 7 paires de somites fin J20.

Question 45 – Les structures suivantes sont des annexes :

- A. Le cytotrophoblaste.
- B. La cavité amniotique.
- C. Le lécithocèle secondaire.
- D. La membrane de Heuser.
- E. La zone cardiogène.

Question 46 – Concernant la troisième semaine :

- A. Les cellules germinales primordiales apparaissent dans la région de l'allantoïde à J18, elles sont donc comme ce diverticule d'origine endoblastique.
- B. Un syndrome de Kartagener pourra engendrer une anomalie des cellules bronchiques et un *situs inversus*.
- C. La formation de la ligne primitive marque le début de la gastrulation.
- D. Les phénomènes post-gastrulaires sont visibles en vue de dessus si l'on retire l'ectoblaste et la cavité amniotique.
- E. Les 7 paires de somitomères apparaissent simultanément à la fin de J20.

Question 47 – Concernant la formation du placenta diffus :

- A. On observe successivement la formation de villosités primaires, secondaires et tertiaires entre J13 et J21.

- B. La barrière placentaire est composée de 4 couches : l'endothélium des vaisseaux villositaires, le mésenchyme intra-villositaire, une couche de cytotrophoblaste et une couche de syncytiotrophoblaste.
- C. L'épaisseur de la barrière placentaire diminue progressivement au cours de la gestation par réduction du cytotrophoblaste principalement.
- D. Les îlots angioblastiques s'anastomosent et se développent pour former des réseaux vasculaires : on parle de circulation choriovillositaire.
- E. Des colonnes cytotrophoblastiques progressent au sein du syncytiotrophoblaste et permettront la formation d'une coque cytotrophoblastique.

Question 48 – À propos de la gastrulation et des évènements post-gastrulaires :

- A. La ligne primitive formée à J14-J15 est observée chez l'ensemble des chordés. B. Le chordo-mésoblaste se forme par une transition épithélio-mésenchymateuse par perte d'expression de la vimentine.
- C. Les membranes pharyngienne et cloacale ne sont pas colonisées par des cellules d'origine épiblastique.
- D. La plaque chordale et le canal neurentérique peuvent être observés à J17. E. Le clivage de la lame latérale à J16 donnera naissance à la somatopleure et à la splanchnopleure.

Question 49 – Les structures suivantes peuvent être observées au même jour :

- A. La plaque chordale et la ligne primitive à J18.
- B. Le nœud de Hensen, le nœud postérieur et la plaque préchordale.
- C. L'allantoïde et les cellules germinales primordiales.
- D. Les villosités primaires et le canal chordal.
- E. Les îlots sanguino-formateurs de Wolff et Pander et la zone cardiogène.

Concours Blanc – 2015/2016

Question 50 - Concernant la période comprise entre la pré-gastrulation et les phénomènes post-gastrulaires :

- A. La pré-gastrulation s'effectue à J7 et correspond à la formation du disque didermique. B. Environ une semaine plus tard, on aura l'apparition de la ligne primitive qui va conditionner l'organisation de l'embryon.
- C. À J16, le canal préchordal va du nœud de Hensen à la plaque chordale.
- D. C'est le détachement de cette plaque chordale d'avant en arrière qui va former la chorde.
- E. La durée de vie du disque didermique est inférieure à 10 jours.

Question 51 - Concernant la troisième semaine du développement embryonnaire :

- A. Au niveau d'une villosité tertiaire, on peut trouver du centre vers la périphérie : l'endothélium des vaisseaux villositaires, le mésenchyme villositaire, le cytotrophoblaste puis le syncytiotrophoblaste.
- B. Une fois la ligne primitive formée, celle-ci va régresser de taille au fil du temps. C. Vers J16-J17, on peut dire que la majorité des cellules ont pour origine commune l'épiblaste. D. À J18, on va constater un épaississement ectoblastique entre la membrane cloacale et le nœud de Hensen.
- E. L'apparition de l'allantoïde est contemporaine de la formation du canal chordal.

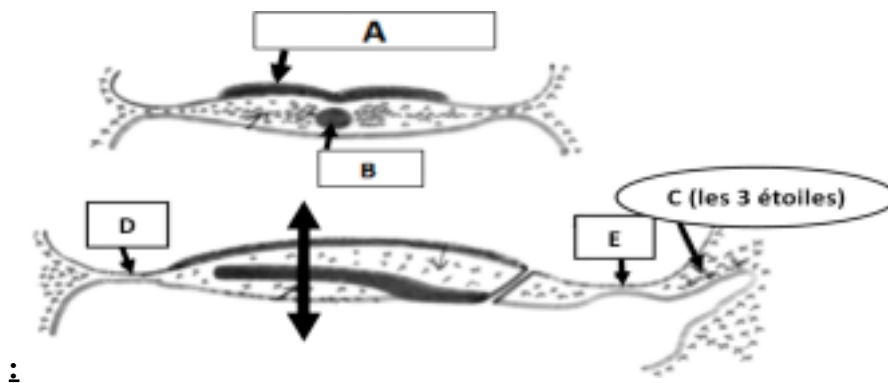
Question 52 - À propos de la formation du placenta diffus :

- A. La formation des villosités primaires est contemporaine à la formation de la ligne primitive. B. Les villosités tertiaires définissent la barrière placentaire, qui apparaît entre J15 et J18. C. La barrière placentaire est formée de deux endothéliums, d'une couche de cytotrophoblaste et d'une couche de syncytiotrophoblaste.
- D. Cette barrière placentaire devient de plus en plus épaisse au fur et à mesure de la grossesse.
- E. La formation des villosités tertiaires est contemporaine aux phénomènes post-gastrulaires.

Question 53 - Concernant la troisième semaine de développement embryonnaire :

- A. La ligne primitive, délimitée par le nœud de Hensen en arrière et le nœud antérieur, va être le siège de l'infiltration des cellules de l'épiblaste.
- B. Les cellules épiblastiques vont coloniser en totalité l'espace entre l'hypoblaste et l'épiblaste, formant ainsi le troisième feuillet : le mésoblaste.
- C. La formation du mésoblaste va d'ailleurs entraîner le remaniement des deux tissus initiaux, tel que l'épiblaste va devenir l'ectoblaste et tel que l'hypoblaste va devenir l'endoblaste avec des cellules hypoblastiques minoritaires.
- D. Le canal chordal et le canal neurentérique apparaissent en même temps à J17. E. Les événements post-gastrulaires commencent à J18 avec la condensation du mésoblaste et le début de segmentation du mésoblaste para-axial.

Question 54 - Concernant la troisième semaine de développement embryonnaire



- A. La structure A apparaît en même temps que la structure C à J16.
- B. La structure B représente la corde.
- C. Le schéma du bas représente une coupe transversale de l'embryon à J16. D. Les structures D et E représentent respectivement la membrane pharyngienne et la membrane cloacale.
- E. À côté des cellules C, on peut observer l'allantoïde, annexe apparaissant à J16.

Question 55 - Concernant la troisième semaine de développement embryonnaire et ses anomalies :

- A. Les îlots sanguino-formateurs de Wolff et Pander représentent le premier organe hématopoïétique, et apparaissent au sein de la lame vitelline à J18.
- B. Les îlots de Wolff et Pander sont à l'origine des cellules sanguines, anucléées et indifférenciées.

- C. Une induction peut s'exercer par des molécules diffusibles (action paracrine) ou par passage direct via des jonctions *gap*.
- D. Une distribution des morphogènes asymétrique au niveau du nœud de Hensen peut être à l'origine d'anomalies graves, telles que le syndrome de Kartagener.
- E. La loi du tout ou rien s'applique encore partiellement au cours de la troisième semaine.

Concours Blanc – 2014/2015

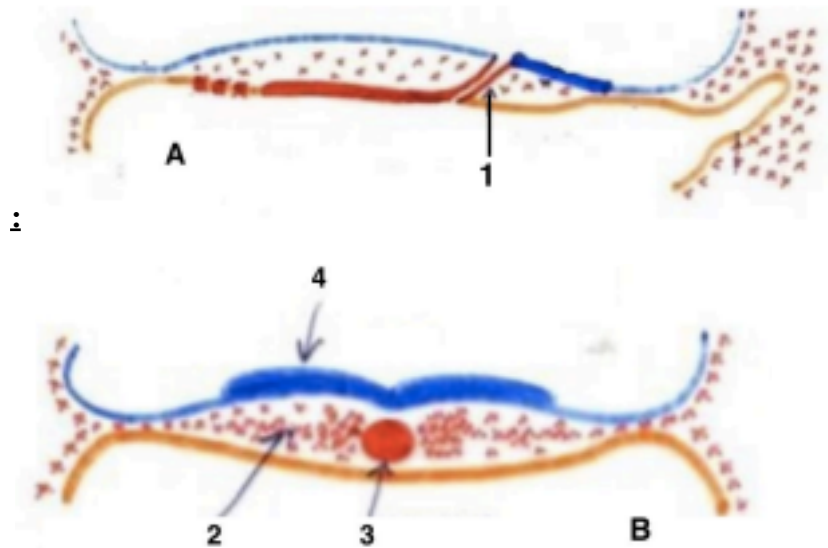
Question 56 – Concernant la 3^e semaine de développement embryonnaire :

- A. Lors de la formation du placenta diffus, les cellules du cytotrophoblaste en contact avec les hématies primordiales vont s'aplatir et se différencier en cellules endothéliales.
- B. L'endoblaste est constitué de cellules mésoblastiques et en majorité de cellules hypoblastiques.
- C. La zone cardiogène, une annexe embryonnaire, apparaît à J18 de manière concomitante aux cellules germinales primordiales.
- D. Le diamètre du disque à la fin de la 3^e semaine est environ 5 fois plus important que le diamètre du disque au début de la 3^e semaine.
- E. La segmentation du mésoblaste intermédiaire en pronéphros se réalise en même temps que celle de la lame latérale.

Question 57– Sur une coupe sagittale de l'œuf à J20 on peut voir :

- A. La formation du cœlome interne par dédoublement de la lame latérale en somatopleure et splanchnopleure.
- B. Les crêtes neurales.
- C. Le canal neurentérique.
- D. Les gonocytes primordiaux.
- E. Les vaisseaux ombilicaux.

Question 58 – Concernant la 3^e semaine de développement embryonnaire



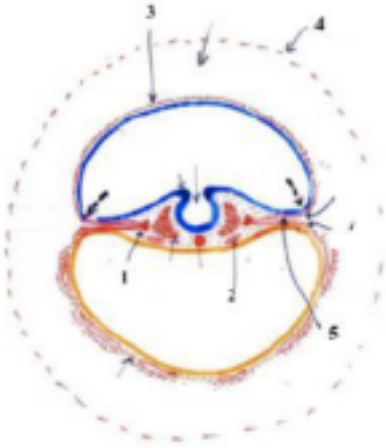
- A. Le schéma A est une coupe sagittale de l'embryon tandis que le schéma B est une coupe transversale.
- B. La coupe A est antérieure à la coupe B.
- C. La structure 1 est le canal chordal formé à J16.
- D. Le canal chordal est constitué de cellules épiblastiques qui s'infiltrèrent à travers le nœud de Hensen.

E. La structure 5 représente le même élément que la structure 4.

Épreuve majeure n°2 – 2014/2015

Question 59 – Concernant la 3ème semaine de développement embryonnaire

: D'après la coupe ci-dessous :



- A. L'élément désigné par (1) représente les tubes cardiaques.
- B. L'élément désigné par (2) représente les somites.
- C. L'élément désigné par (3) représente la lame amniotique.
- D. L'élément désigné par (4) représente la lame chorale.
- E. L'élément désigné par (5) représente le coelome externe.

Question 60– Concernant la formation du placenta diffus :

- A. Les villosités primaires se forment de J13 à la fin de la 3ème semaine.
- B. Au sein des villosités tertiaires apparaît un réseau vasculaire constitué de vaisseaux primitifs comportant des hématies primordiales nucléées.
- C. La barrière placentaire est constituée de l'intérieur vers l'extérieur de : l'endothélium des vaisseaux villositaires, de la couche de cytotrophoblaste, du mésenchyme intra-villositaire et de la couche de syncytiotrophoblastes.
- D. L'épaisseur de la barrière placentaire croît de manière continue au cours de la gestation. E. Les phénomènes post-gastrulaires se déroulent de manière simultanée avec la formation de la barrière placentaire.

Question 61 – Concernant les phénomènes de la gastrulation :

- A. À J16, des cellules épiblastiques migrent et s'infiltrèrent au travers du nœud de Hensen, il y a ainsi formation du canal chordal.
- B. À J16, on assiste à un remaniement des 2 tissus initiaux : l'hypoblaste devient l'endoblaste constitué en majorité par des cellules de l'hypoblaste.
- C. Une coexistence de l'expression de E-cadhérine et de vimentine s'observe au niveau des cellules constituant le chordo-mésoblaste.
- D. Le canal chordal disparaît totalement dès le 17ème jour pour former la plaque chordale. E. La corde provient du détachement de la plaque chordale de l'endoblaste, elle commence à se former à partir de J18.

Question 62 – On peut observer de manière simultanée les structures suivantes :

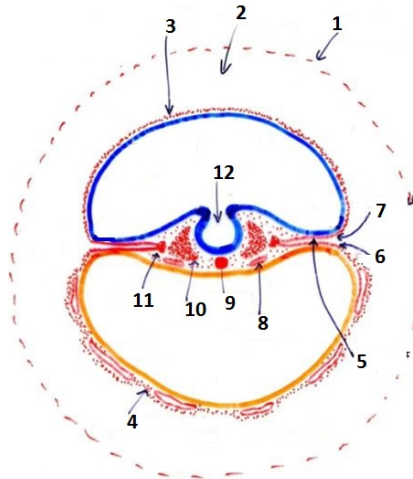
- A. Le canal chordal et l'allantoïde.
- B. La corde et la gouttière neurale.
- C. Le canal chordal et les cellules germinales primordiales.
- D. La plaque neurale et les tubes cardiaques.
- E. Le cœlome interne et le cœlome externe.

Concours Blanc – 2013/2014

Question 63 – Concernant la 3^{ème} semaine du développement embryonnaire :

- A. On parle aussi de 3^{ème} semaine « d'aménorrhée ».
- B. L'ectoblaste se condense en plaque neurale vers J18.
- C. On observe deux régions didermiques après la gastrulation : la membrane pharyngienne et la membrane cloacale.
- D. L'endoblaste est constitué d'une majorité de cellules hypoblastiques ainsi que de quelques cellules mésoblastiques.
- E. Chez la drosophile les gènes zygotiques permettent la segmentation de l'embryon.

Question 64 – Concernant la coupe ci-dessous :



- A. C'est une coupe transversale datant de la fin de la 3^{ème} semaine.
- B. (1) représente la lame choriale.
- C. (7) représente la splanchnopleure.
- D. (8) est un somite.
- E. (12) correspond à la gouttière neurale.

Épreuve majeure n°2 – 2013/2014

Question 65 – Concernant la formation du placenta diffus :

- A. La barrière placentaire rétrécit puis disparaît avant la fin de la gestation.
- B. Sans cette barrière il y a un risque de rejet de l'embryon par l'organisme maternel.
- C. La coque syncytiotrophoblastiques formée grâce à la progression en hauteur des colonnes villositaires permet de limiter l'invasion de l'embryon dans l'endomètre.
- D. La barrière empêche le contact entre le sang des lacunes et celui des vaisseaux villositaires

néoformés.

E. Entre J15 et J18, on observe un repli de la lame choriale en regard de chaque colonne : c'est une villosité secondaire.

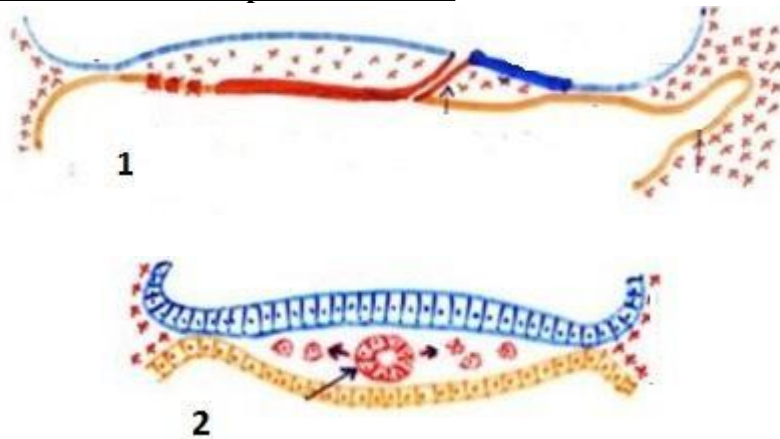
Question 66 – Concernant les évènements de la 3^{ème} semaine :

- A. La ligne primitive se forme environ un jour après les villosités primaires.
- B. L'allantoïde apparaît après le canal chordal.
- C. On observe des îlots sanguino-formateurs de Wolff et Pander dans la lame vitelline un peu avant que la gouttière neurale ne commence sa formation.
- D. Le mésoblaste para-axial entame sa segmentation avant le mésoblaste intermédiaire. E. La formation des villosités tertiaires est contemporaine à la gastrulation proprement dite.

Question 67 – Concernant la formation du chordo-mésoblaste :

- A. La ligne primitive se forme dans l'épiblaste, limitée par le nœud de Hensen et le nœud postérieur.
- B. En s'infiltrant, les cellules épiblastiques deviennent mésoblastiques ; elles expriment alors de la E-cadhérine et de la vimentine.
- C. Le syndrome de Kartagener provoque notamment un situs inversus dû à l'absence de mobilité ciliaire dans le nœud de Hensen.
- D. Le canal neurentérique a un trajet tangentiel et permet la communication entre cavité amniotique et lécithocèle à partir de J15.
- E. Le mésoblaste axial se segmente à partir du pôle céphalique et on obtient 7 paires de somitomères à J20.

Question 68 – Concernant les coupes ci-dessous :



- A. Elles représentent avec un même plan de coupe un embryon à 2 stades différents.
- B. La coupe 1 est une coupe transversale.
- C. La coupe 2 est antérieure à la coupe 1.
- D. On peut affirmer que la coupe 1 a lieu après J16.
- E. On pourrait observer des cellules germinales primordiales sur la coupe 1.