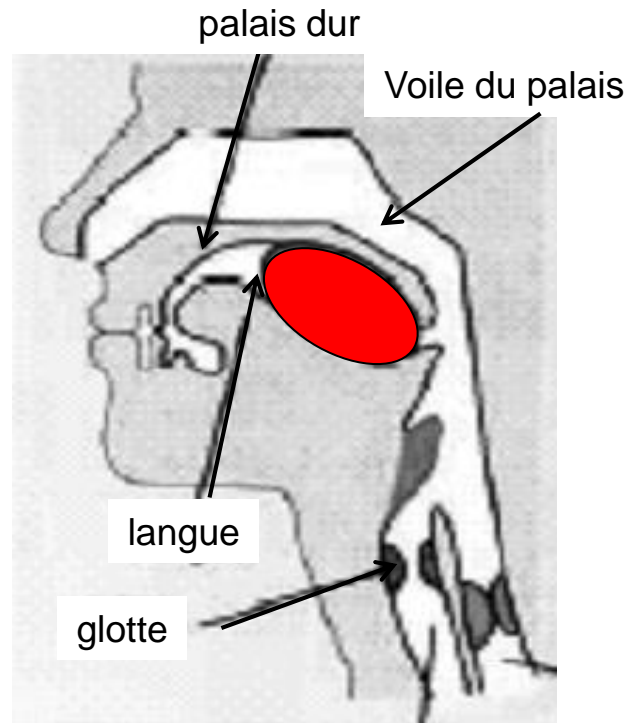


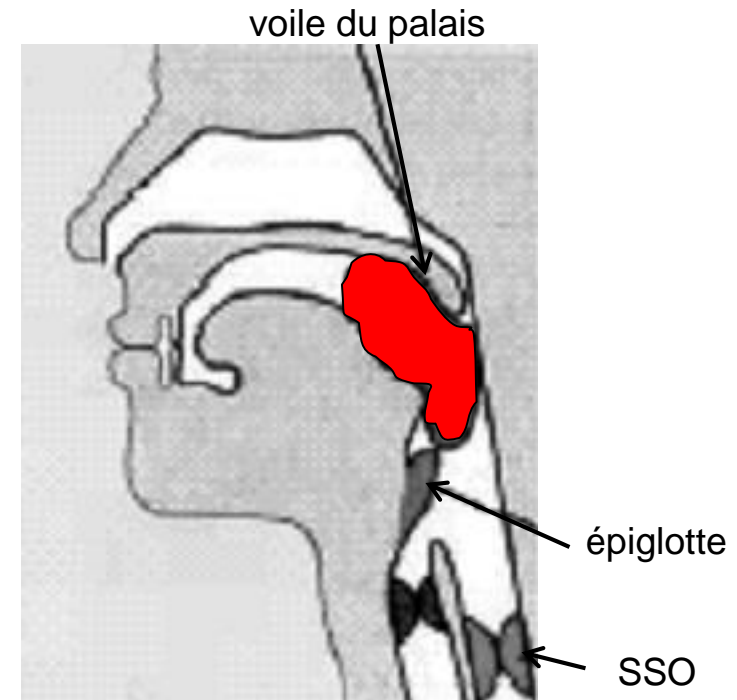
PHYSIOLOGIE ŒSOPHAGIENNE – DÉGLUTITION

- Les différentes phases de la déglutition
 - Phase orale
 - Phase pharyngée
 - Phase œsophagienne

PHASE ORALE



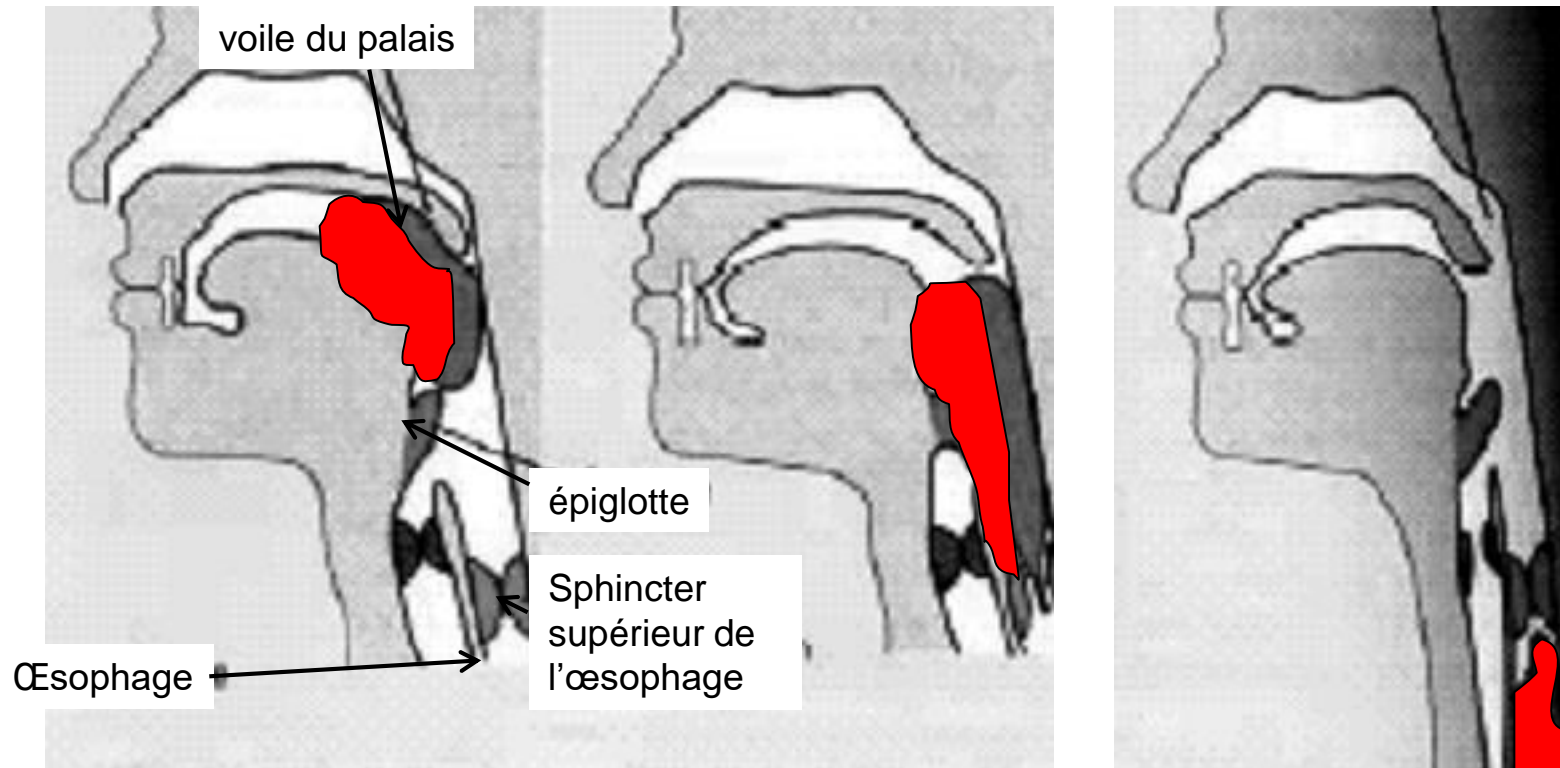
- Phase préparatoire
 - Mastication
 - Salivation
 - Collection dans la chambre de propulsion de la langue



- Phase orale proprement dite
 - Contraction linguale
 - Fermeture des fosses nasales (voile du palais)

PHASE PHARYNGÉE

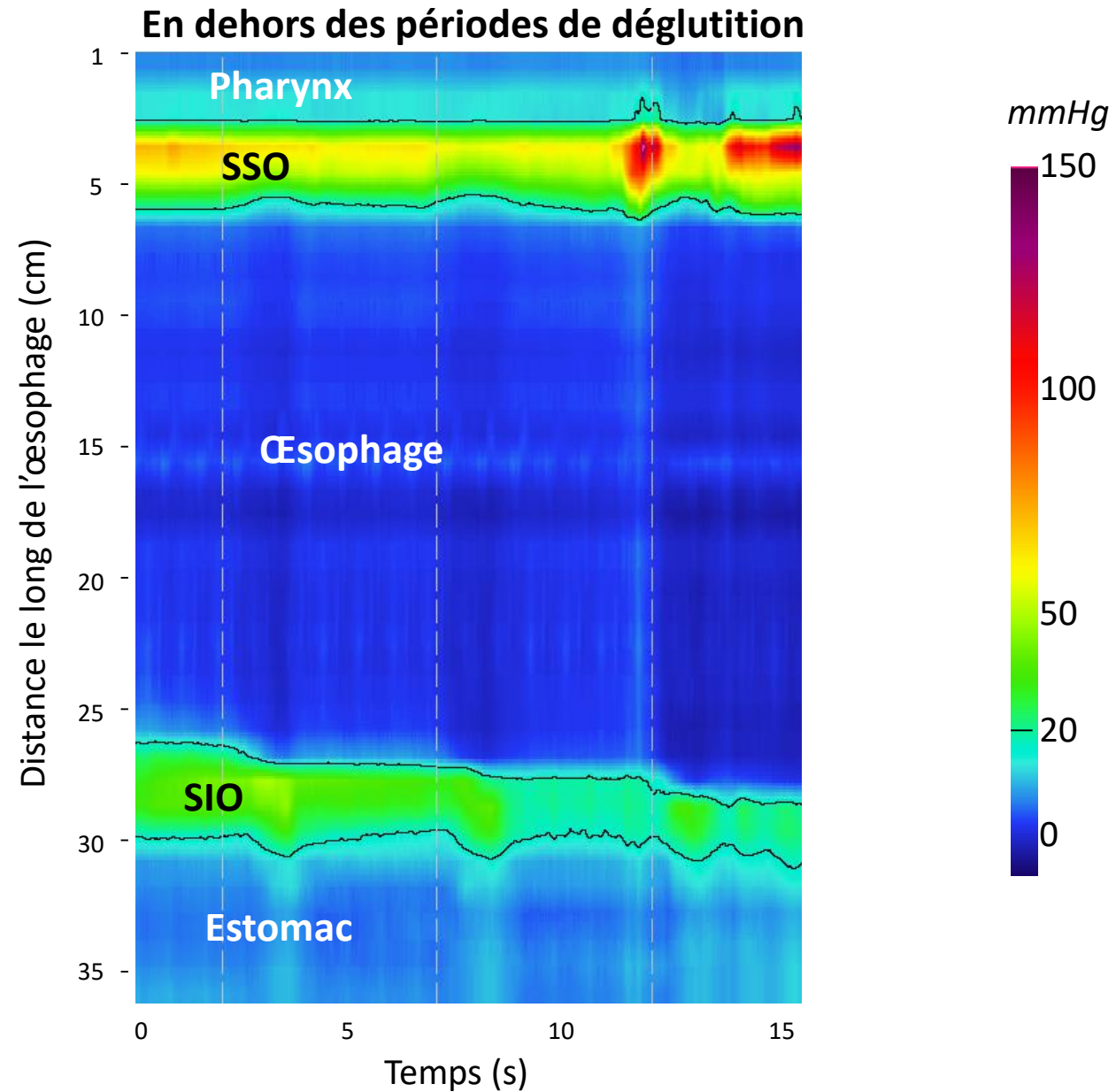
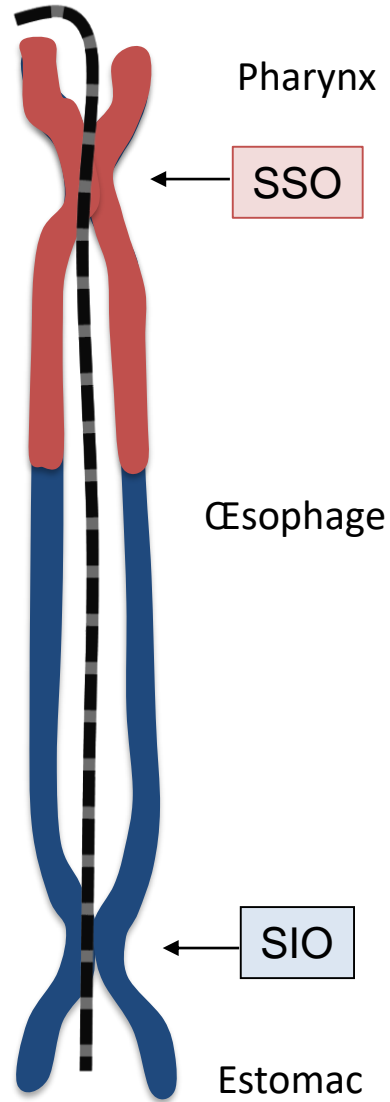
- Phase réflexe
- Configuration du pharynx en tractus alimentaire
- Propulsion du bol alimentaire par onde de contraction pharyngée
- Puis reconfiguration du pharynx en tractus respiratoire



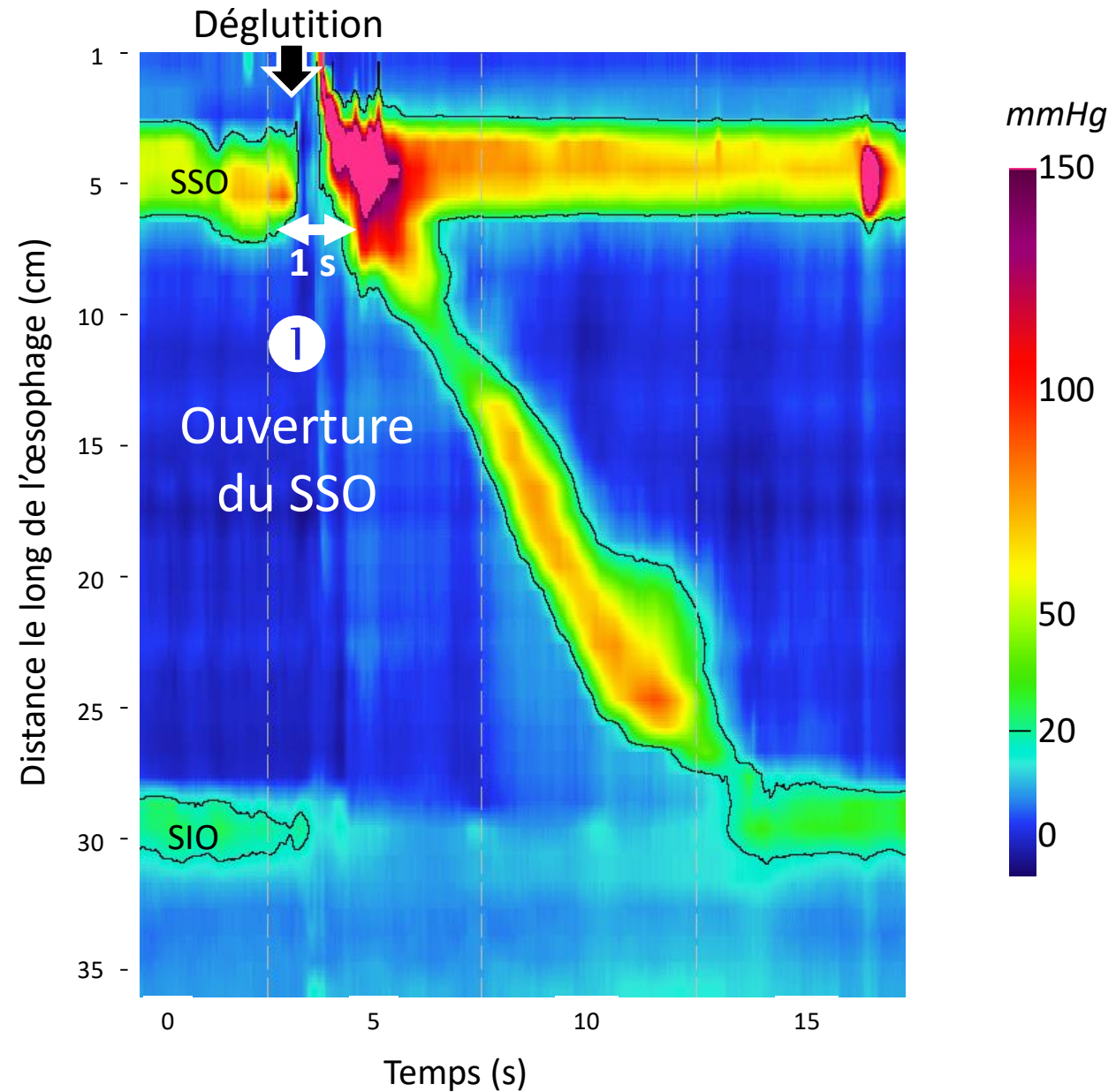
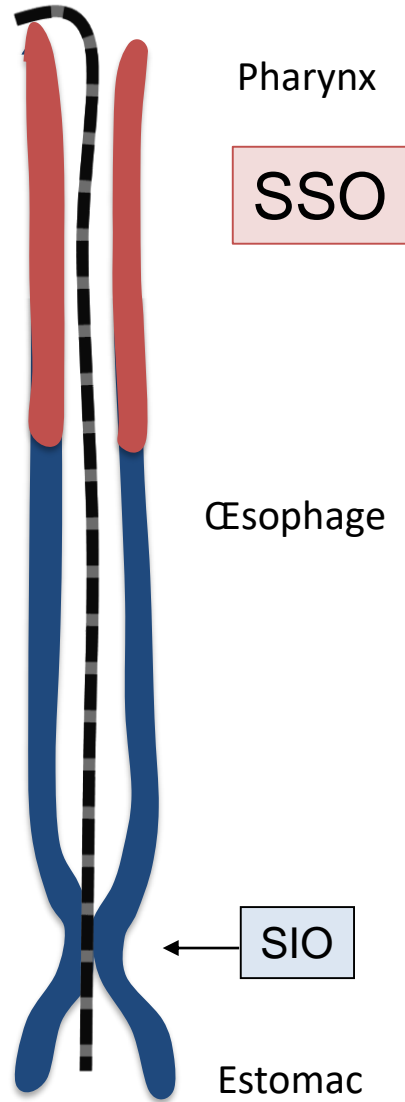
PHASE ŒSOPHAGIENNE

- Pas d'activité motrice spontanée dans l'œsophage
- Contractions œsophagiennes péristaltiques
 - Initiées par la déglutition
 - Secondaires à une distension œsophagienne

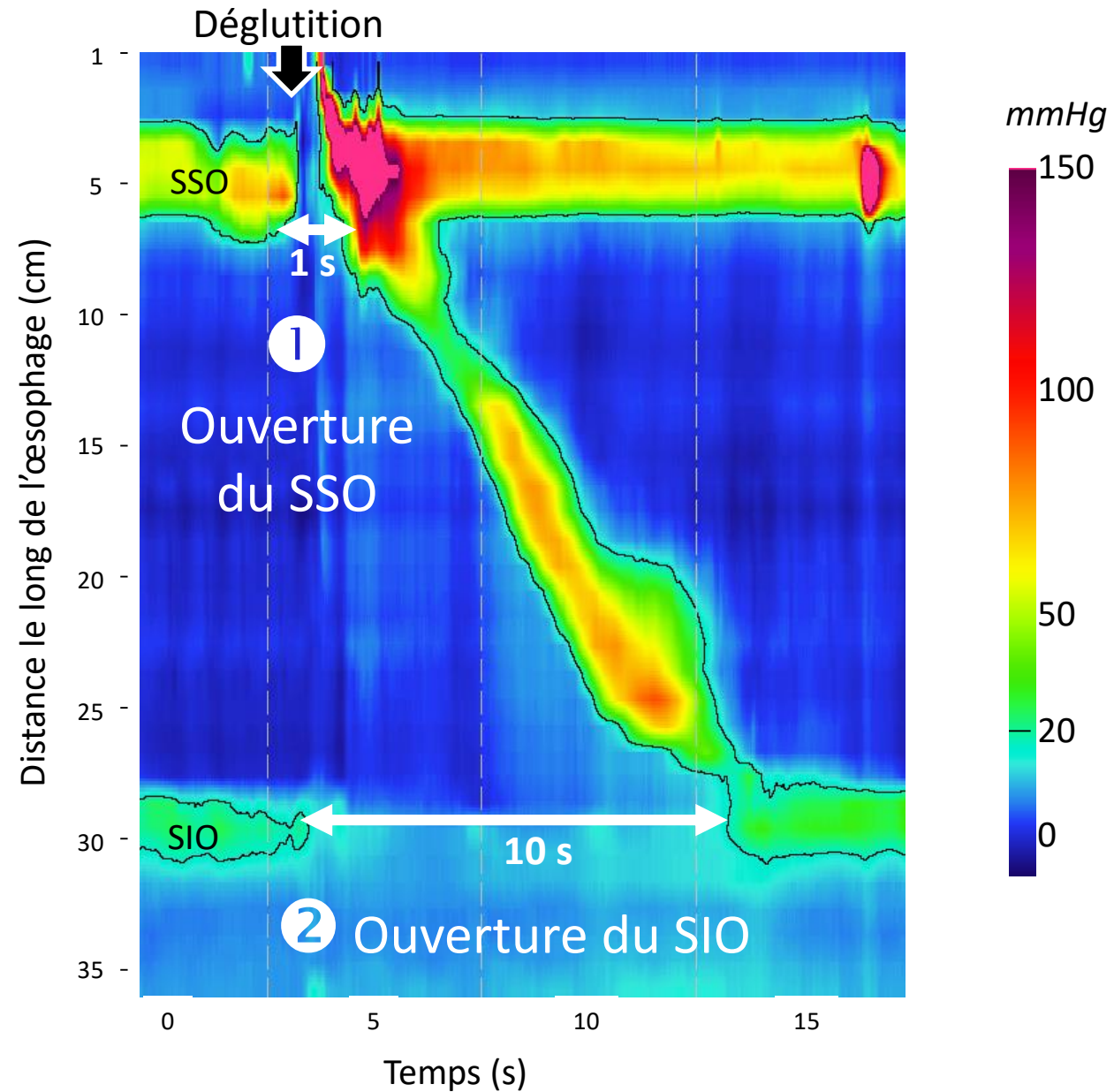
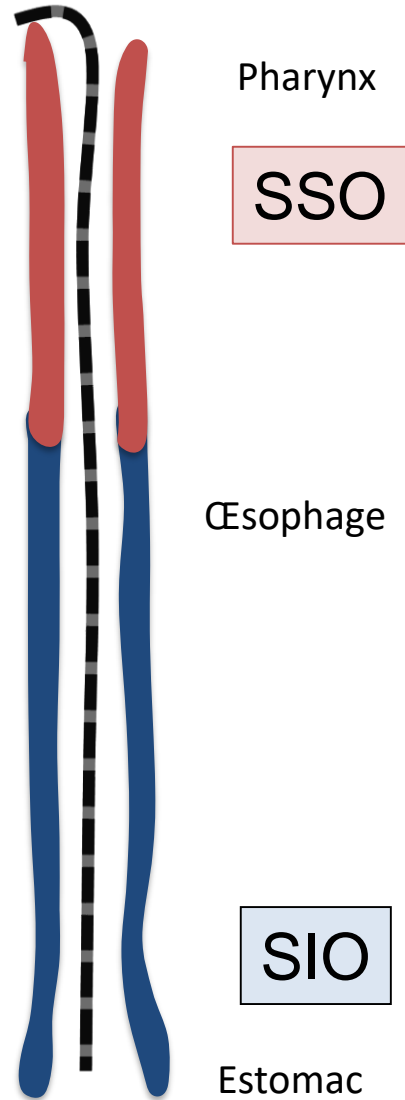
PHASE ŒSOPHAGIENNE



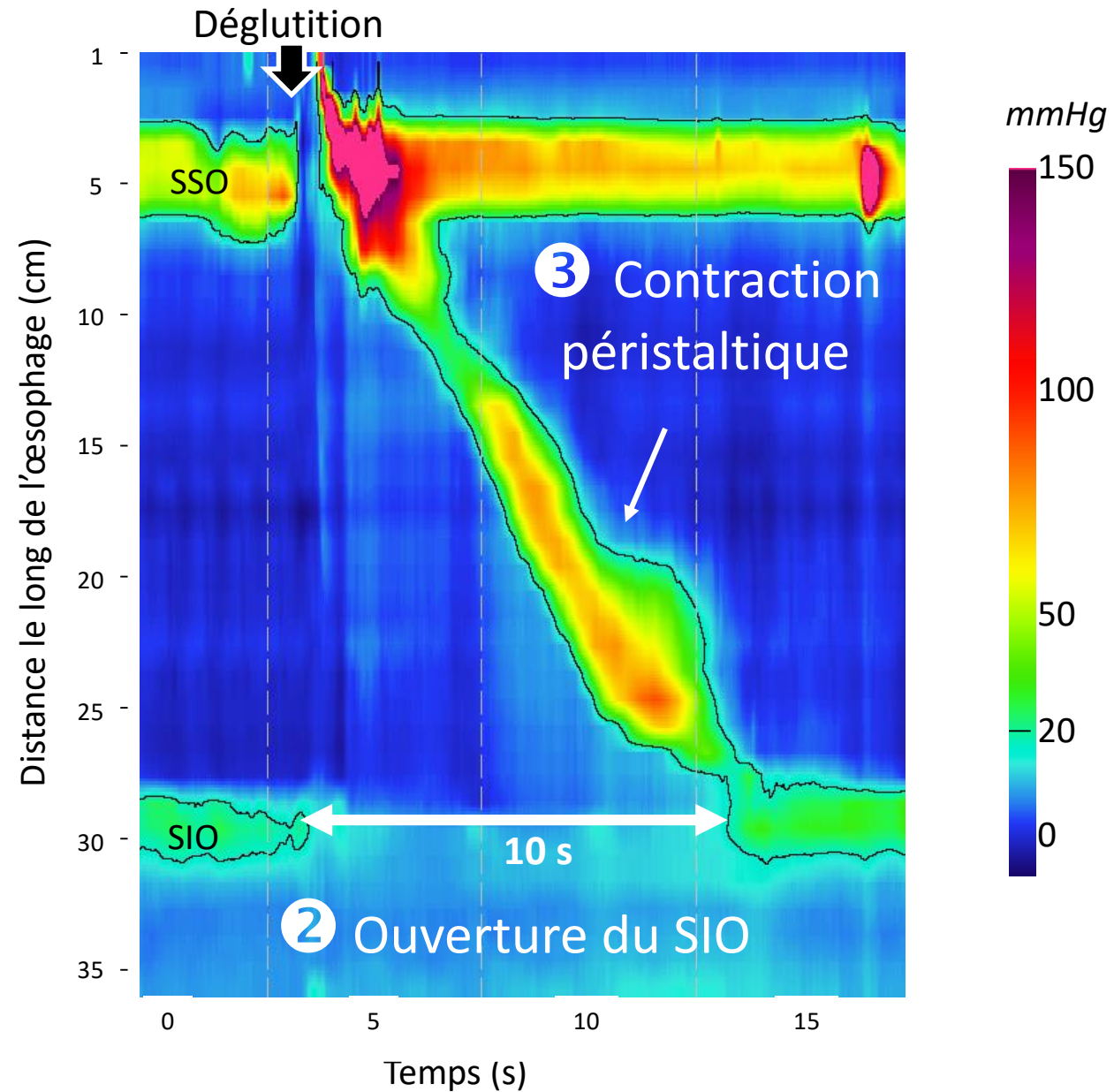
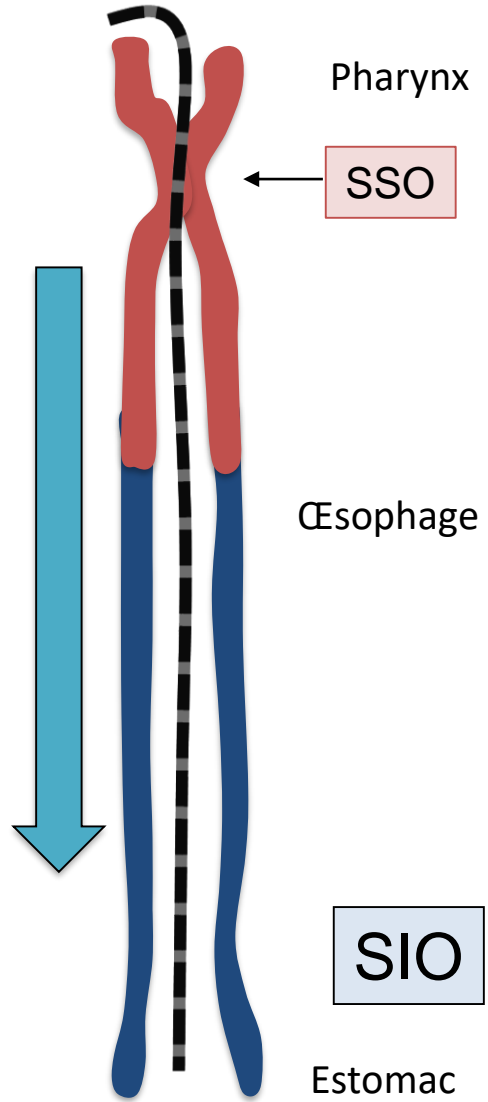
PHASE ŒSOPHAGIENNE



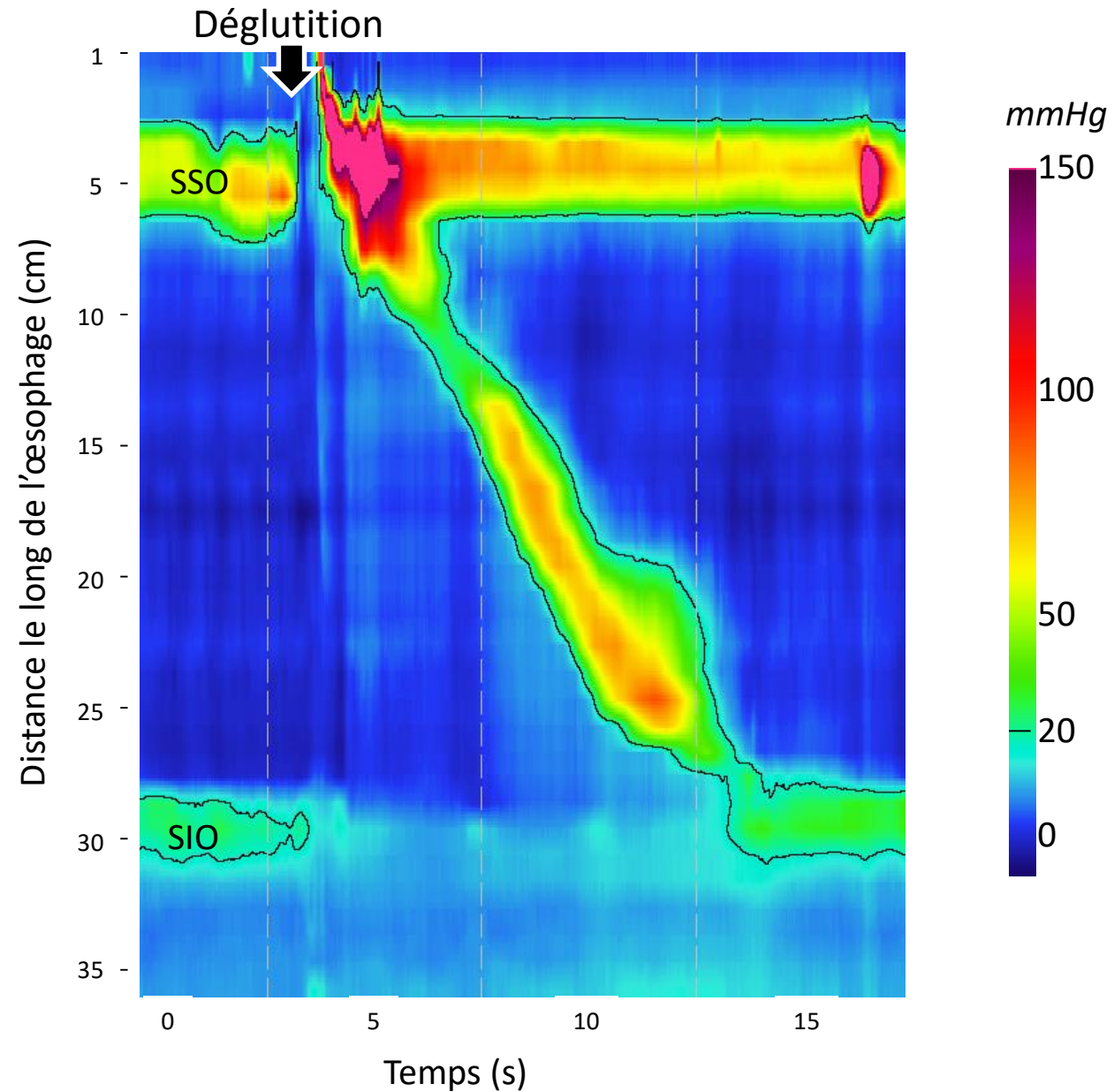
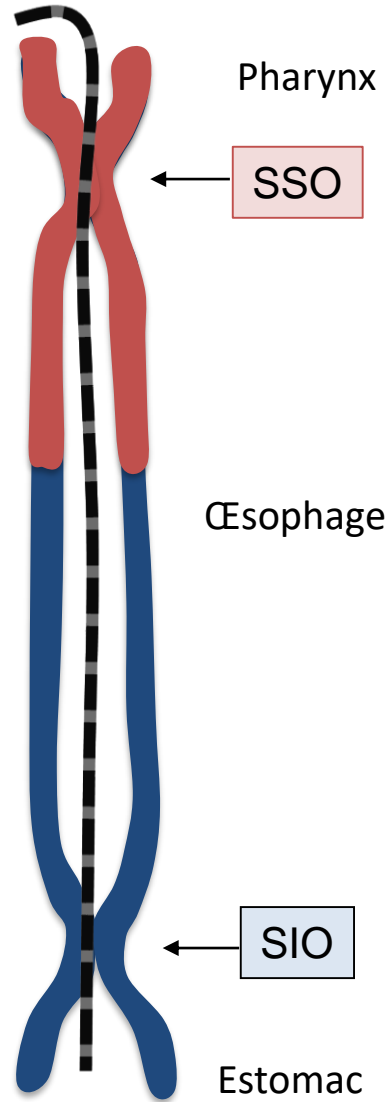
PHASE ŒSOPHAGIENNE



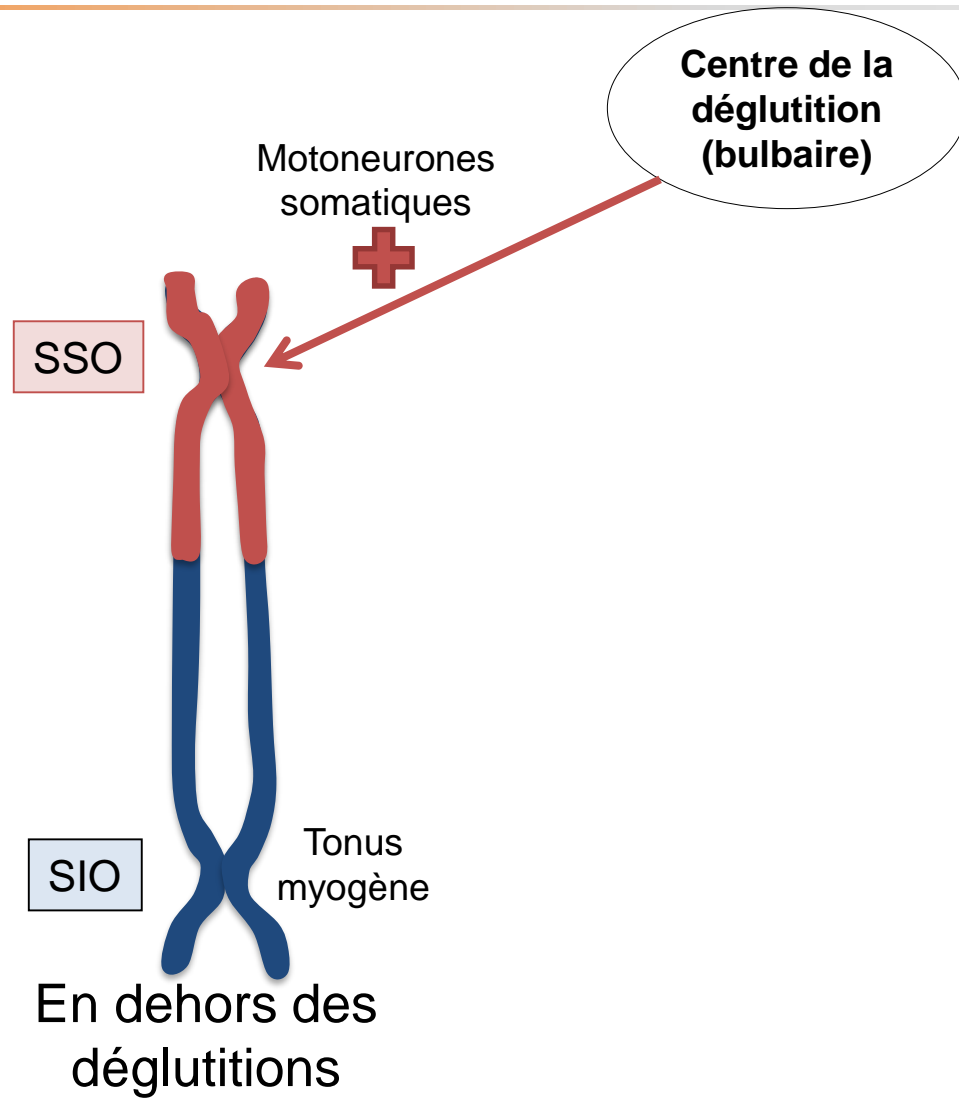
PHASE ŒSOPHAGIENNE



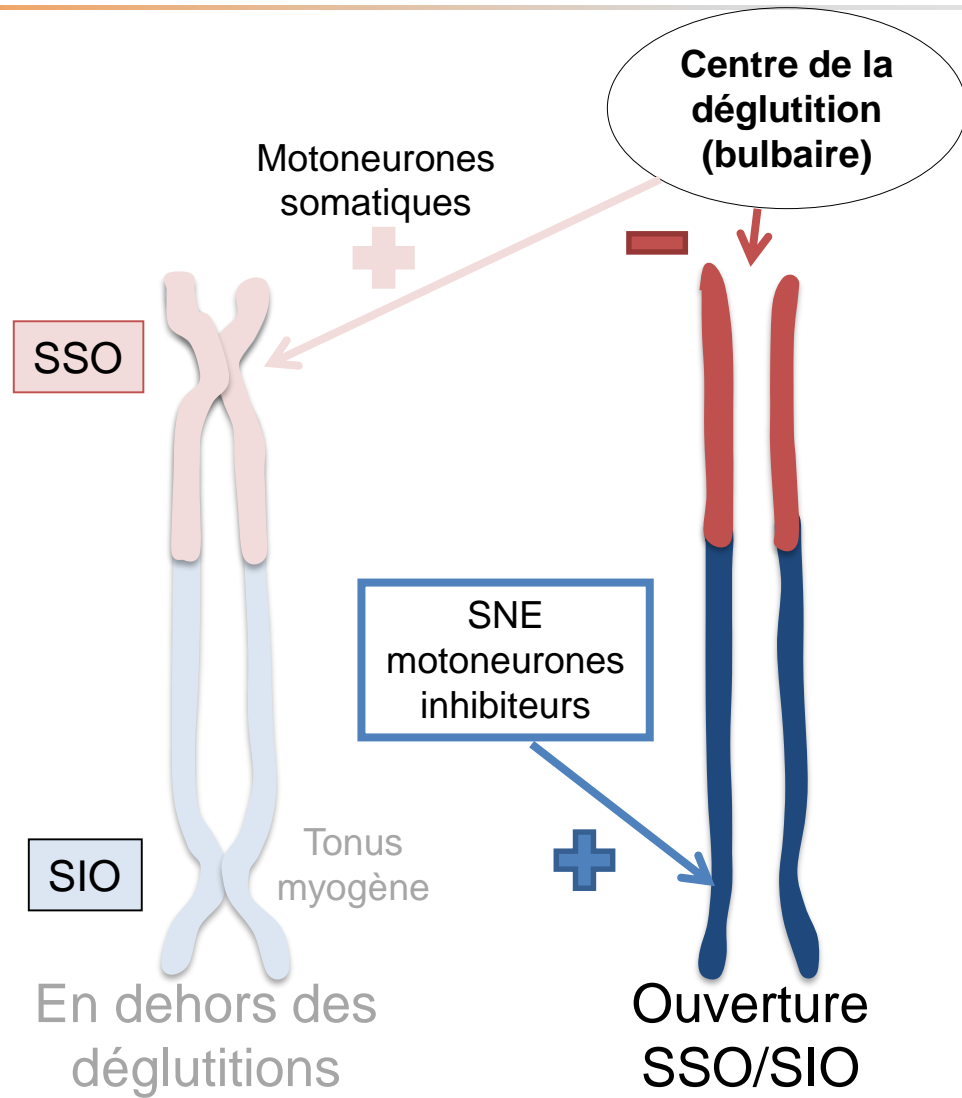
PHASE ŒSOPHAGIENNE



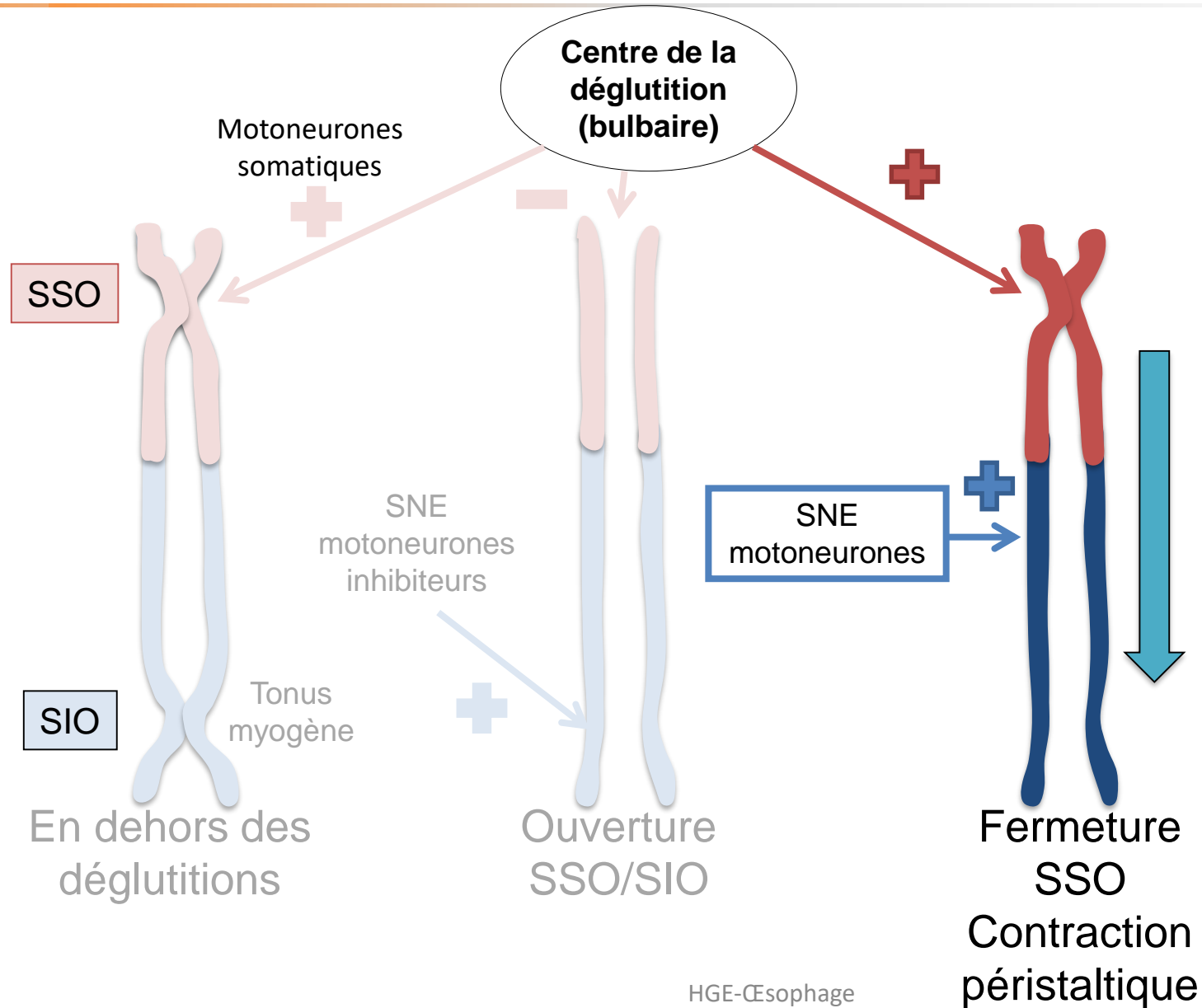
CONTRÔLE DE LA MOTRICITÉ ŒSOPHAGIENNE



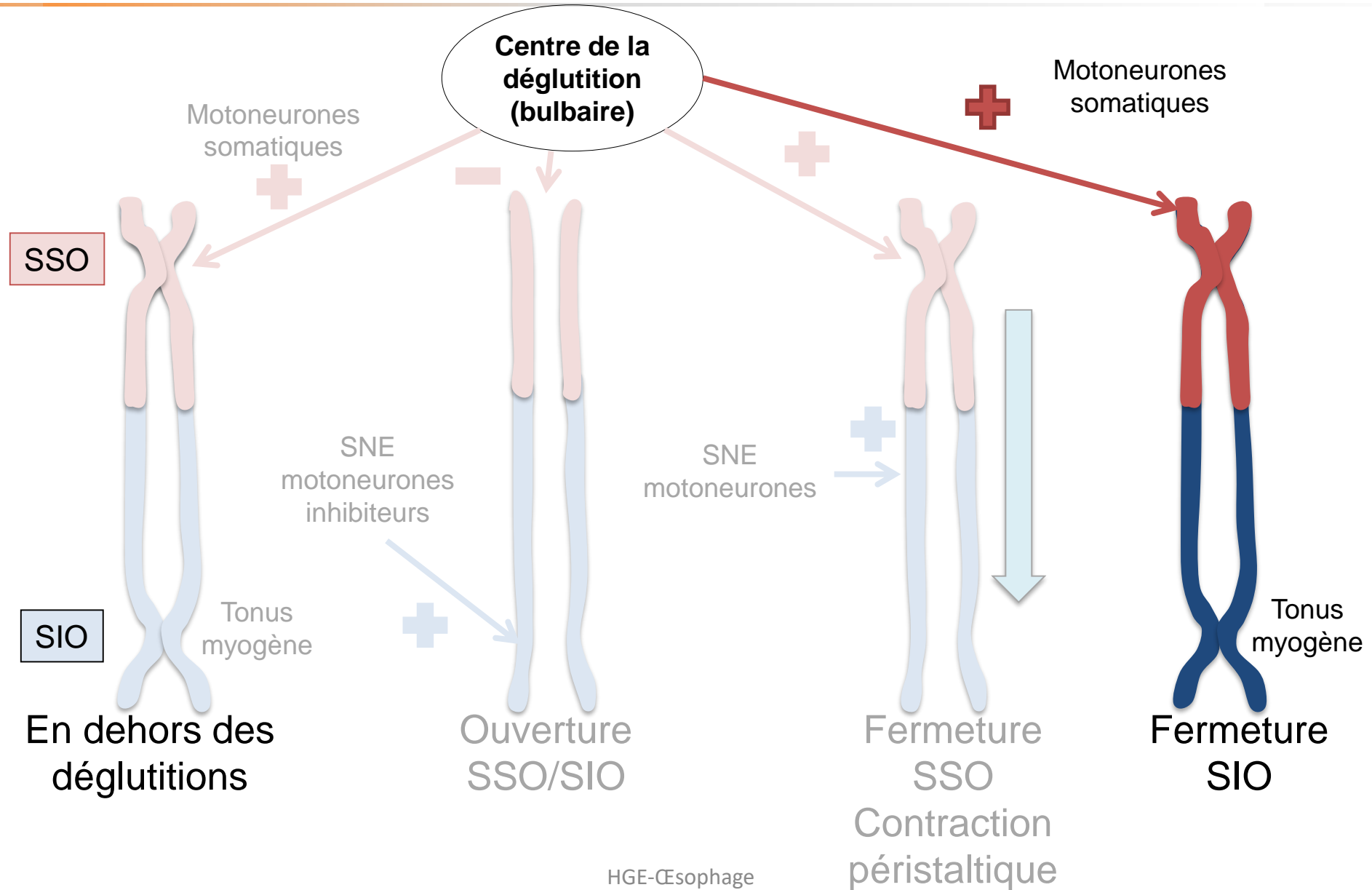
CONTRÔLE DE LA MOTRICITÉ ŒSOPHAGIENNE



CONTRÔLE DE LA MOTRICITÉ ŒSOPHAGIENNE



CONTRÔLE DE LA MOTRICITÉ ŒSOPHAGIENNE



CONTRÔLE DE LA MOTRICITÉ ŒSOPHAGIENNE

