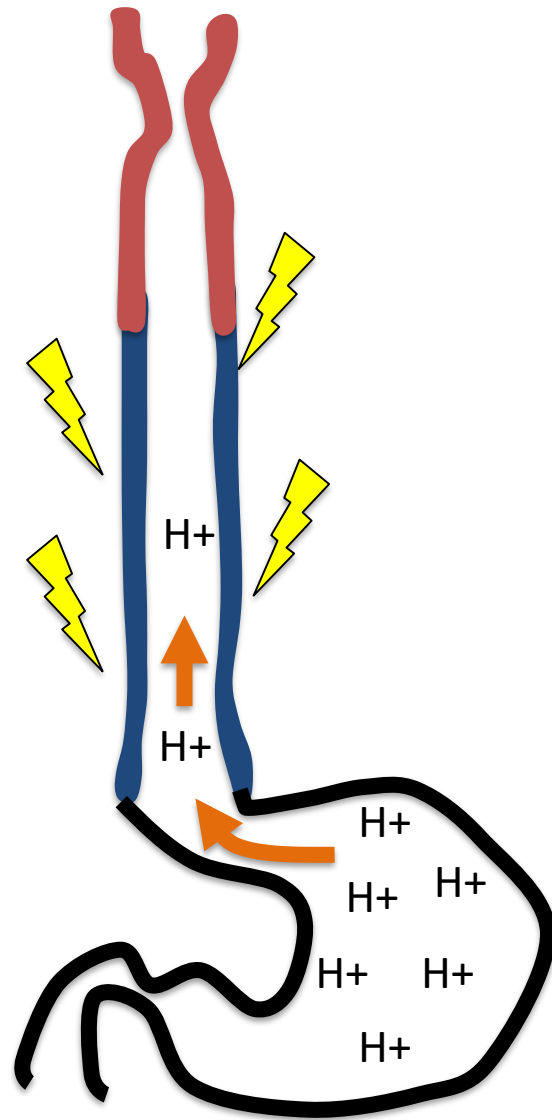


SÉMIOLOGIE ŒSOPHAGIENNE

- Dysphagie
 - Sensation de gêne ou d'obstacle à la déglutition du bol alimentaire dans l'œsophage
- Odynophagie
 - Douleur à la déglutition
- Anorexie: perte d'appétit
- Globus: sensation de striction cervicale ou de boule dans la gorge

SÉMIOLOGIE ŒSOPHAGIENNE

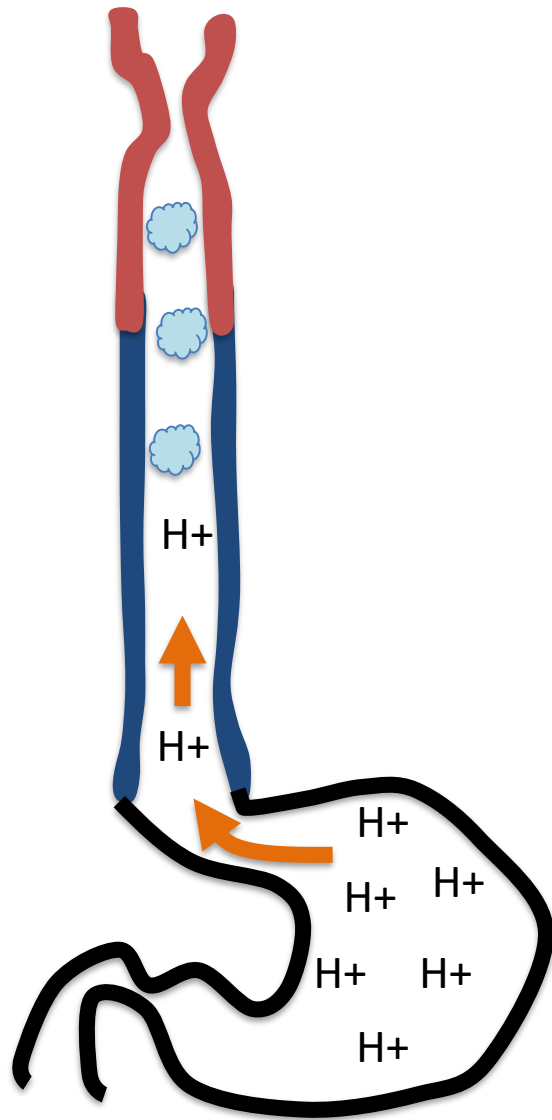


Pyrosis

- Brûlure rétrosternale ascendante

Est un signe de RGO: Remontée du contenu gastrique dans l'œsophage

SÉMIOLOGIE ŒSOPHAGIENNE



Régurgitations

- Remontées spontanées de liquide gastrique jusqu'au niveau pharyngé sans effort de vomissement ni nausée

Peuvent être

- acides, alimentaires non acides
- positionnelles

Sont un signe de RGO

Mais aussi de mauvaise vidange de l'œsophage

SÉMIOLOGIE ŒSOPHAGIENNE

- Éructations: expulsion de gaz du tube digestif par la bouche
- Douleurs thoraciques pseudo-angineuses
 - Lors de la déglutition
 - En cas de RGO, de troubles moteurs œsophagiens
- Toux lors de la déglutition (fausse route)
- Toux liée à un RGO (nocturne, positionnelle)
- Sialorrhée: hypersalivation liée à un obstacle œsophagien