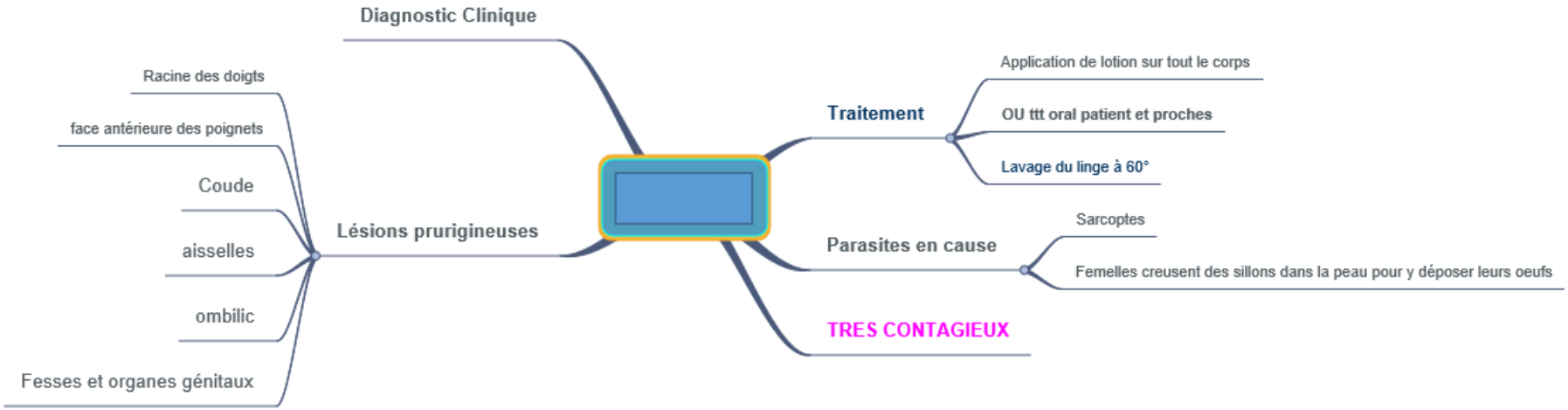

Pour chaque carte mentale de ce document, attribuez la pathologie correspondante.

Page	Pathologie
1	
2	
3	
4	
5	
6	
7	
8	

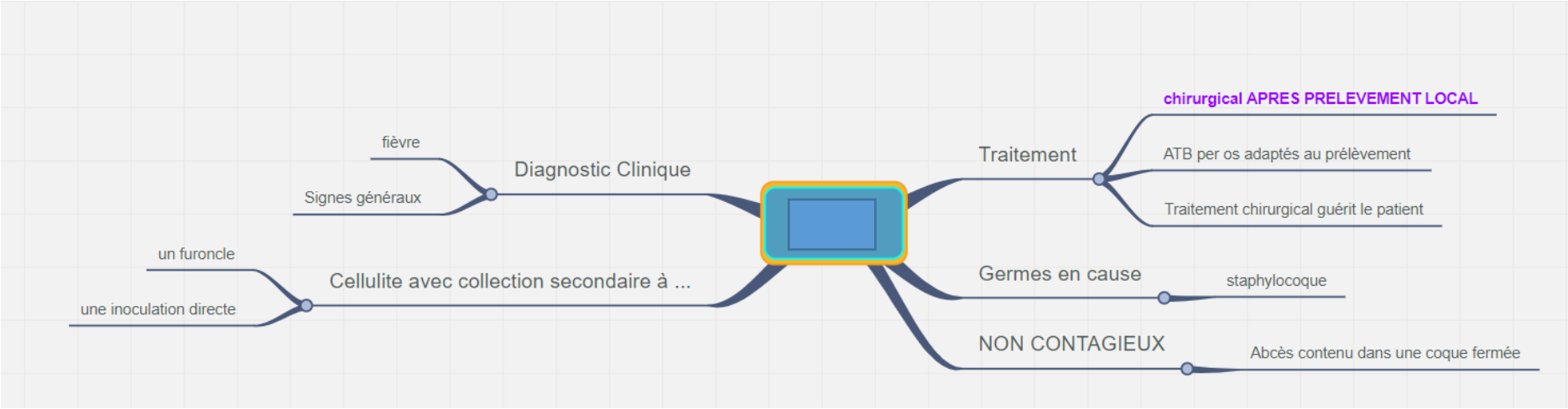
Diagnostic Clinique
fièvre
Signes généraux
Cellulite avec collection secondaire à ...
un furoncle
une inoculation directe
Traitement
chirurgical APRES PRELEVEMENT LOCAL
ATB per os adaptés au prélèvement
Traitement chirurgical guérit le patient
Germes en cause
staphylocoque
NON CONTAGIEUX
Abcès contenu dans une coque fermée

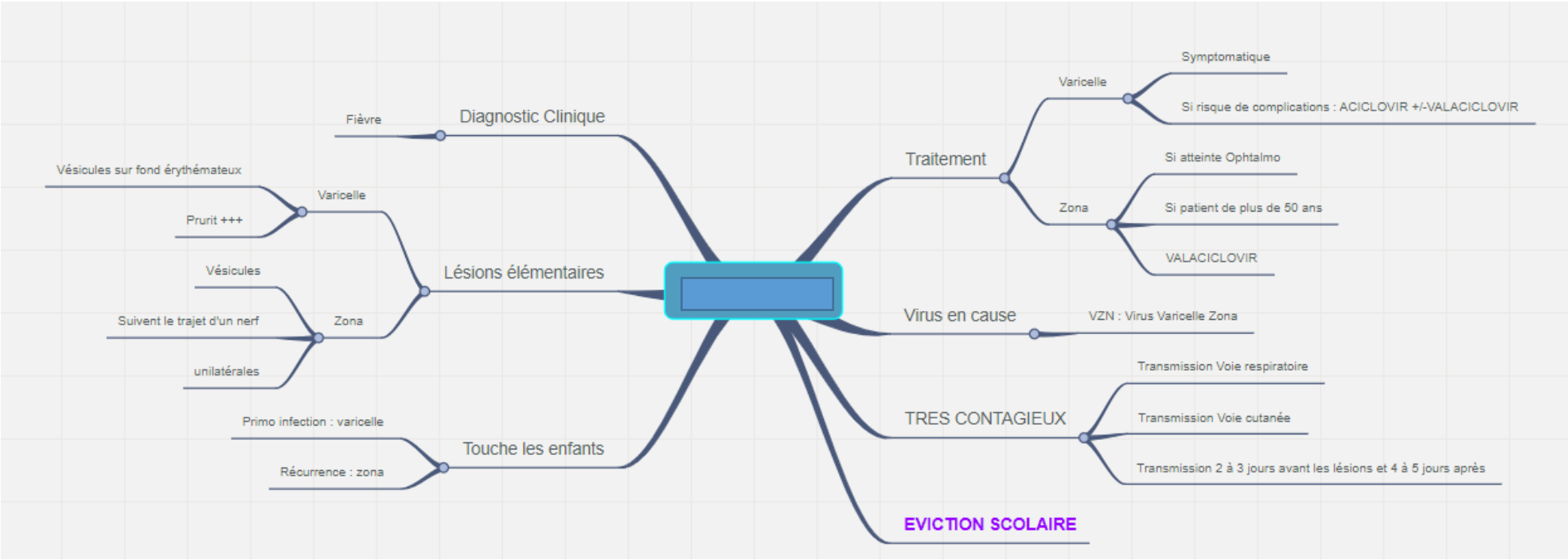
Diagnostic Clinique
Fièvre
Lésions élémentaires
Varicelle
Vésicules sur fond érythémateux
Prurit +++
Zona
Vésicules
Suivent le trajet d'un nerf
unilatérales
Touche les enfants
Primo infection : varicelle
Récurrence : zona
Traitement
Varicelle
Symptomatique
Si risque de complications : ACICLOVIR +/-VALACICLOVIR
Zona
Si atteinte Ophtalmo
Si patient de plus de 50 ans
VALACICLOVIR
Virus en cause
VZN : Virus Varicelle Zona
TRES CONTAGIEUX
Transmission Voie respiratoire
Transmission Voie cutanée
Transmission 2 à 3 jours avant les lésions et 4 à 5 jours après
EVICTION SCOLAIRE

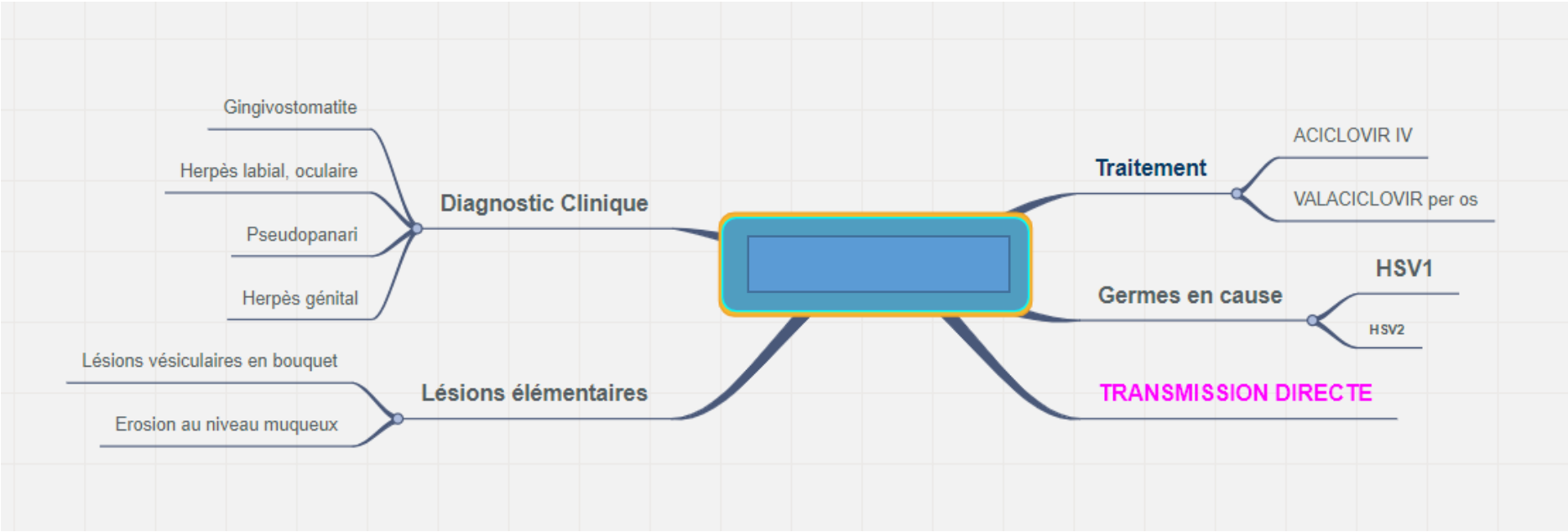
Gingivostomatite
Herpès labial, oculaire
Pseudopanari
Herpès génital
Diagnostic Clinique
Lésions vésiculaires en bouquet
Erosion au niveau muqueux
Lésions élémentaires
Traitement
ACICLOVIR IV
VALACICLOVIR per os
Germes en cause
HSV1
HSV2
TRANSMISSION DIRECTE

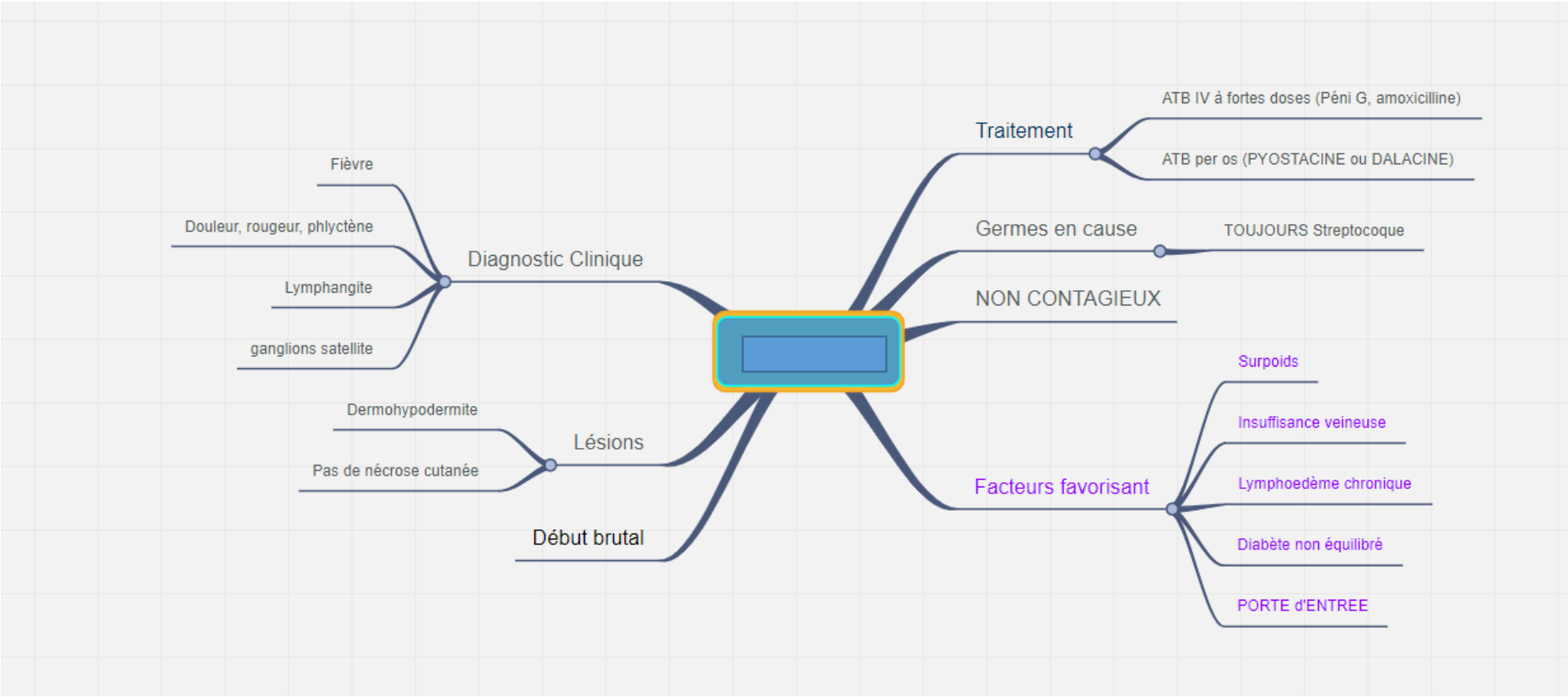
Traitement
ATB IV à fortes doses (Péni G, amoxicilline)
ATB per os (PYOSTACINE ou DALACINE)
Germes en cause
TOUJOURS Streptocoque
NON CONTAGIEUX
Facteurs favorisant
Surpoids
Insuffisance veineuse
Lymphoedème chronique
Diabète non équilibré
PORTE d'ENTREE
Diagnostic Clinique
Fièvre
Douleur, rougeur, phlyctène
Lymphangite
ganglions satellite
Lésions
Dermohypodermite
Pas de nécrose cutanée
Début brutal

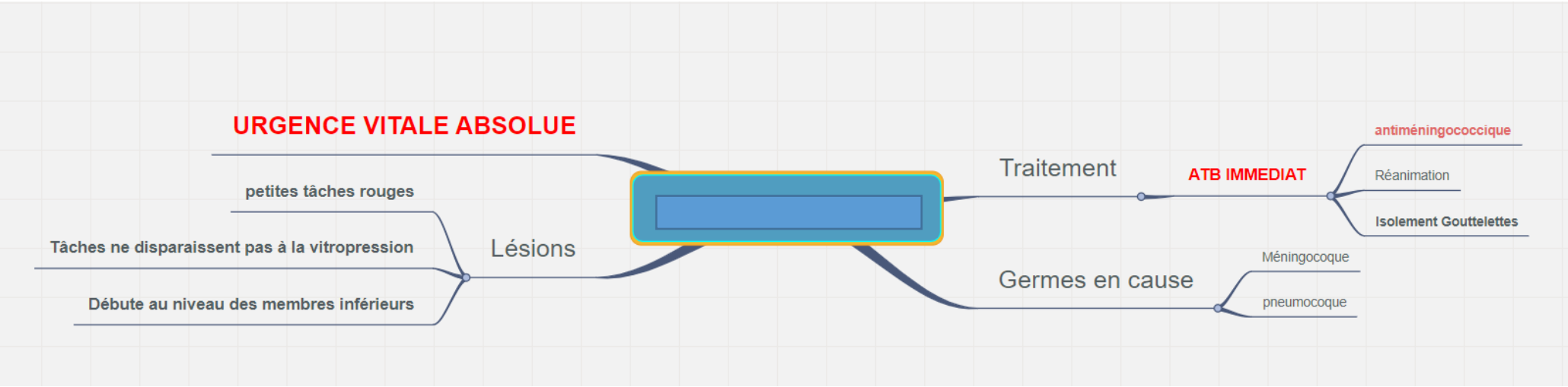
URGENCE VITALE ABSOLUE
petites tâches rouges
Tâches ne disparaissent pas à la vitropression
Débute au niveau des membres inférieurs
Lésions
Traitement
ATB IMMEDIAT
antiméningococcique
Réanimation
Isolement Gouttelettes
Germes en cause
Méningocoque
pneumocoque

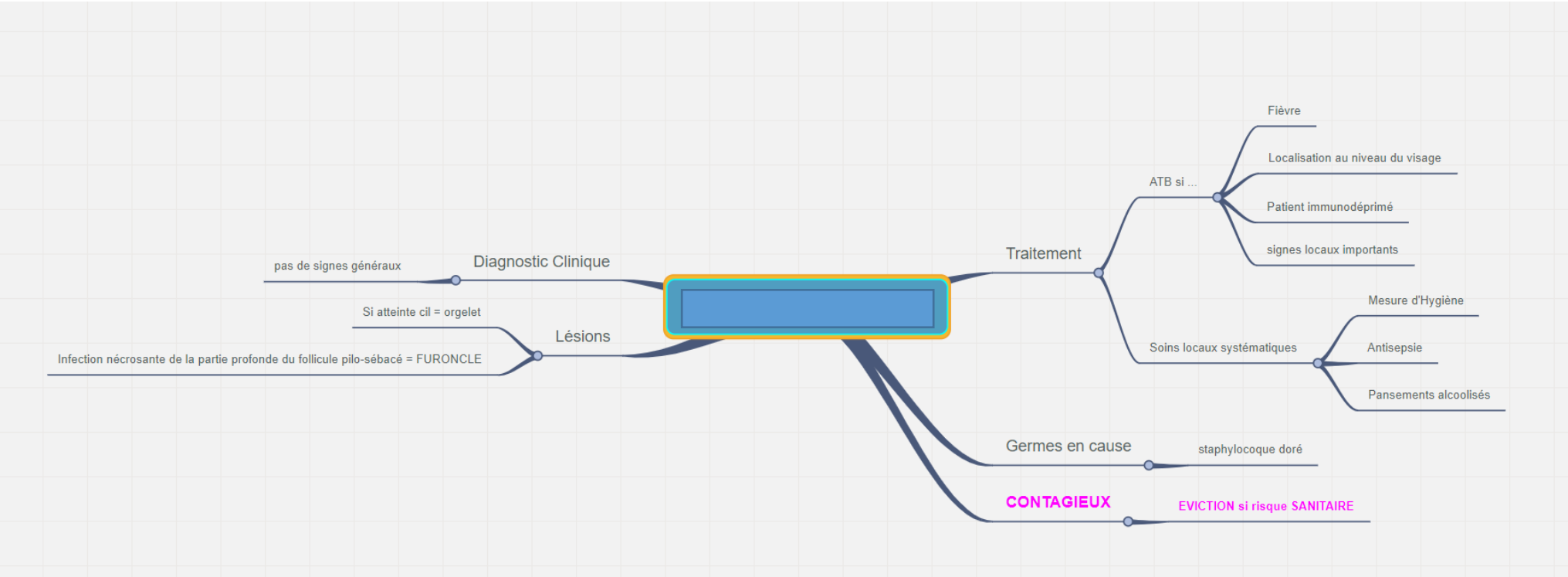
Diagnostic Clinique
pas de signes généraux
Lésions
Si atteinte cil = orgelet
Infection nécrosante de la partie profonde du follicule pilo-sébacé = FURONCLE
Traitement
ATB si ...
Fièvre
Localisation au niveau du visage
Patient immunodéprimé
signes locaux importants
Soins locaux systématiques
Mesure d'Hygiène
Antisepsie
Pansements alcoolisés
Germes en cause
staphylocoque doré
CONTAGIEUX
EVICTION si risque SANITAIRE

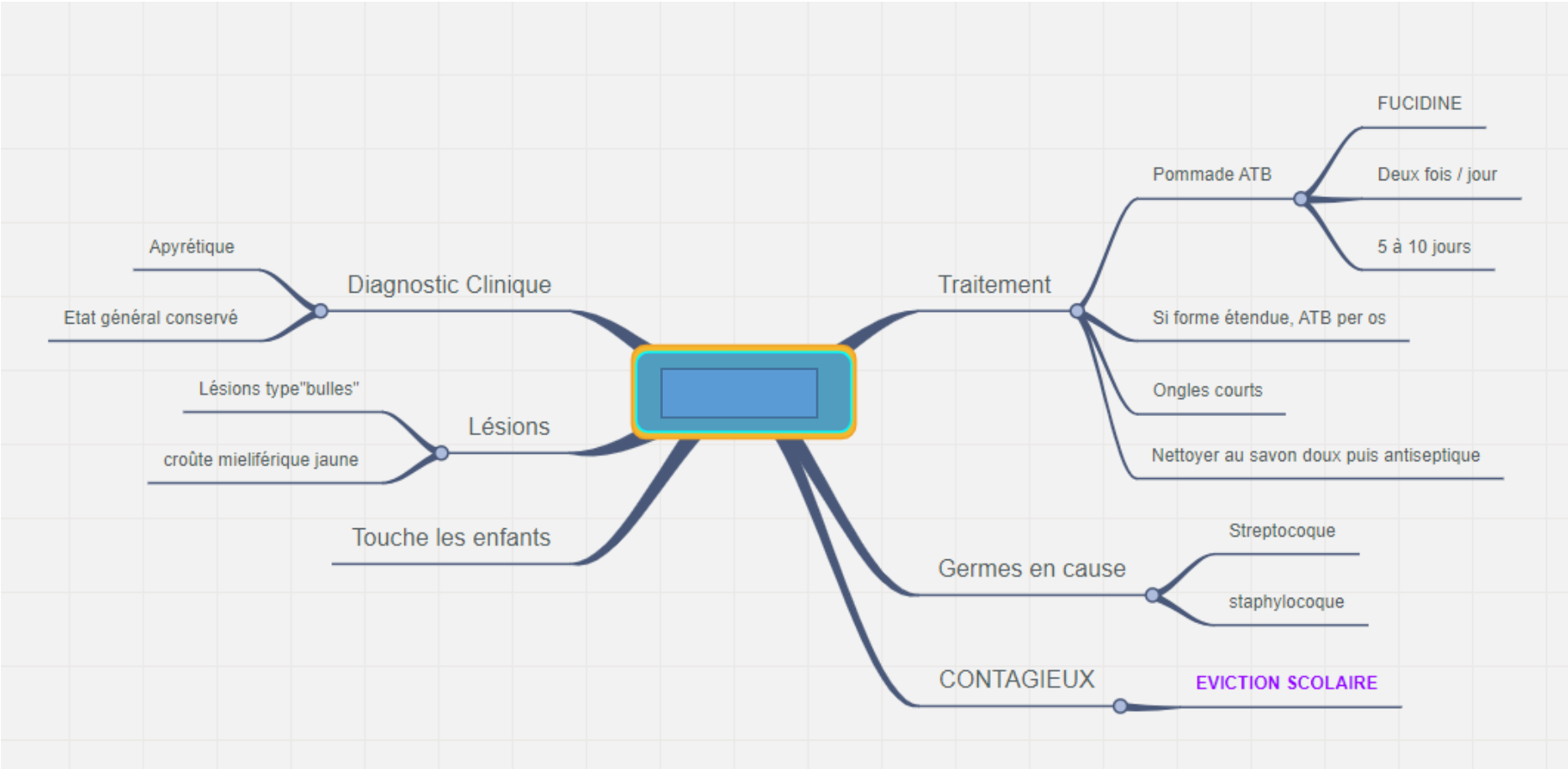
Diagnostic Clinique
Apyrétique
Etat général conservé
Lésions
Lésions type"bulles"
croûte mieliférique jaune
Touche les enfants
Traitement
Pommade ATB
FUCIDINE
Deux fois / jour
5 à 10 jours
Si forme étendue, ATB per os
Ongles courts
Nettoyer au savon doux puis antiseptique
Germes en cause
Streptocoque
staphylocoque
CONTAGIEUX
EVICTION SCOLAIRE