

# HERNIES et EVENTRATIONS de la PAROI ABDOMINALE

...un diagnostic qui doit rester un diagnostic clinique !

Sémiologie chirurgicale  
Pr Olivier Monneuse

# Plan de l'exposé

- Définitions - Caractères généraux
- Éléments anatomo-pathologiques
- Sémiologie commune
- Éléments spécifiques en fonction localisation :
  - Les hernies inguinales
    - Obliques externes ou indirectes
    - Obliques internes ou directes
  - Les hernies crurales
  - Les hernies ombilicales
- Diagnostics différentiels
- Formes compliquées

# Définitions / Caractères généraux

Une hernie est un DEFECT PARIETAL

défini par :

- L'orifice pariétal
  - Hernie
  - Eventration
  - Eviscération
- Le sac
  - Le sac péritonéal lui-même
  - Le collet

• Le contenu : variable



# Caractères généraux

- Etiologie
  - Hommes > Femmes
  - Tous les âges
  - Éléments prédisposant
- Mécanisme d'apparition
  - Hernies congénitales  
acquises
  - Eventrations

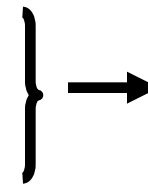




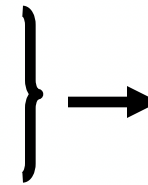
# Caractères généraux

- Localisations des hernies :

- Aine : inguinale (2 types) et crurale
- Ombilicale
  
- Ligne blanche
- Spiegel



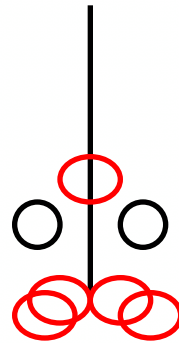
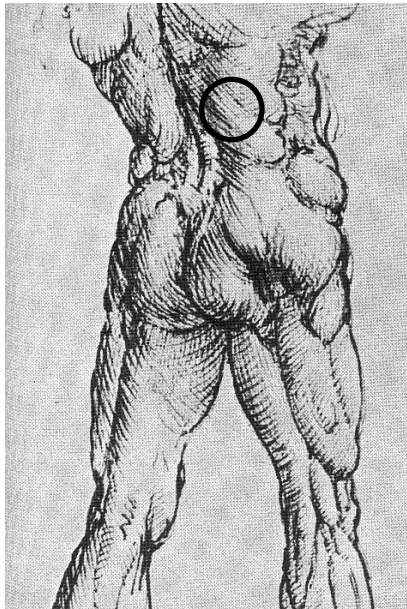
Déficit pariétal lié  
Au passage de  
structures  
anatomiques



Déficit pariétal  
Sans passage de  
structure  
anatomique

- Localisations des éventrations :

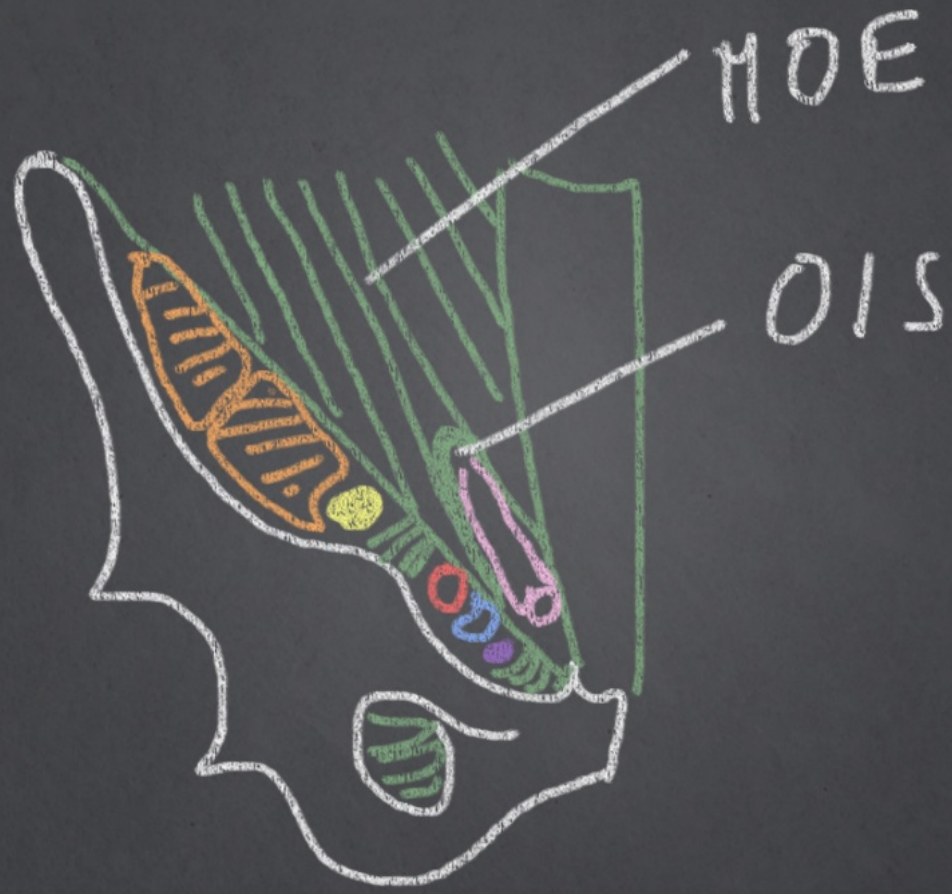
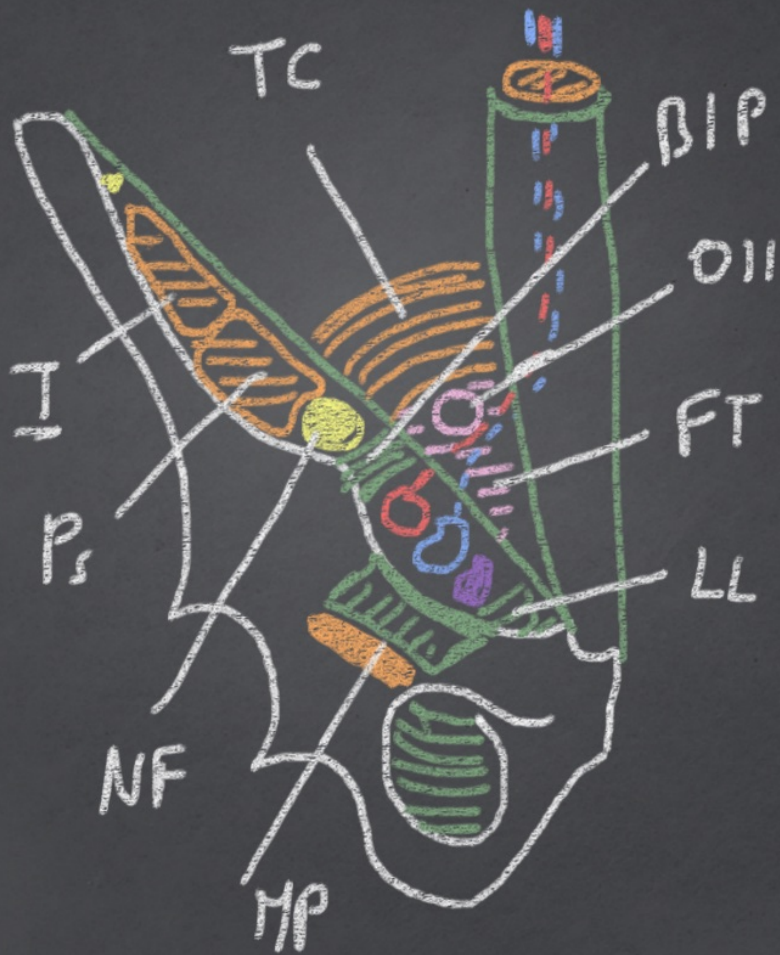
- En regard incision chirurgicale
  - Visible
  - A distance (Pfannenstiel)



Hernies sans passage  
élément anatomique

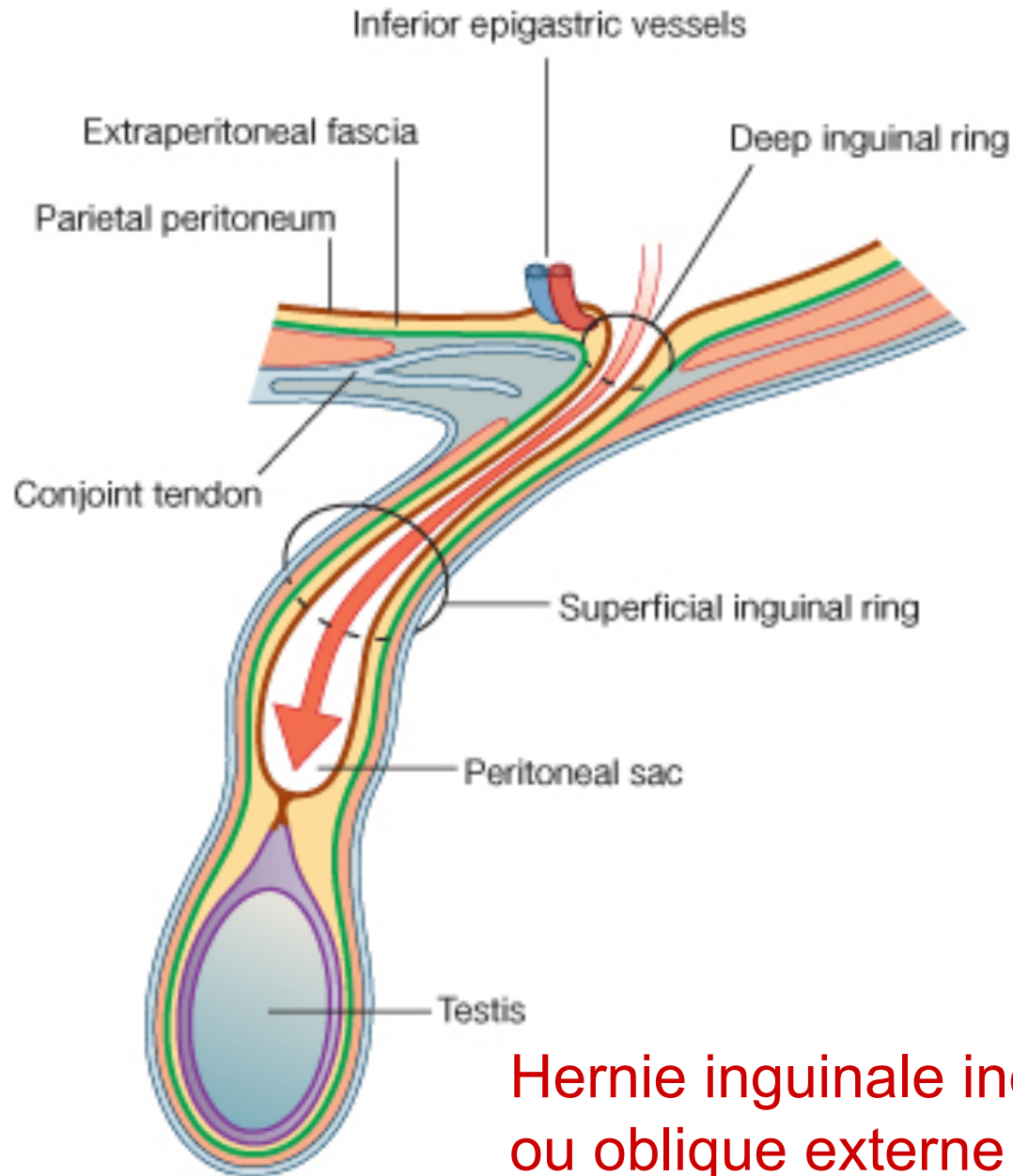
Hernies avec passage  
élément anatomique





## Hernie oblique externe



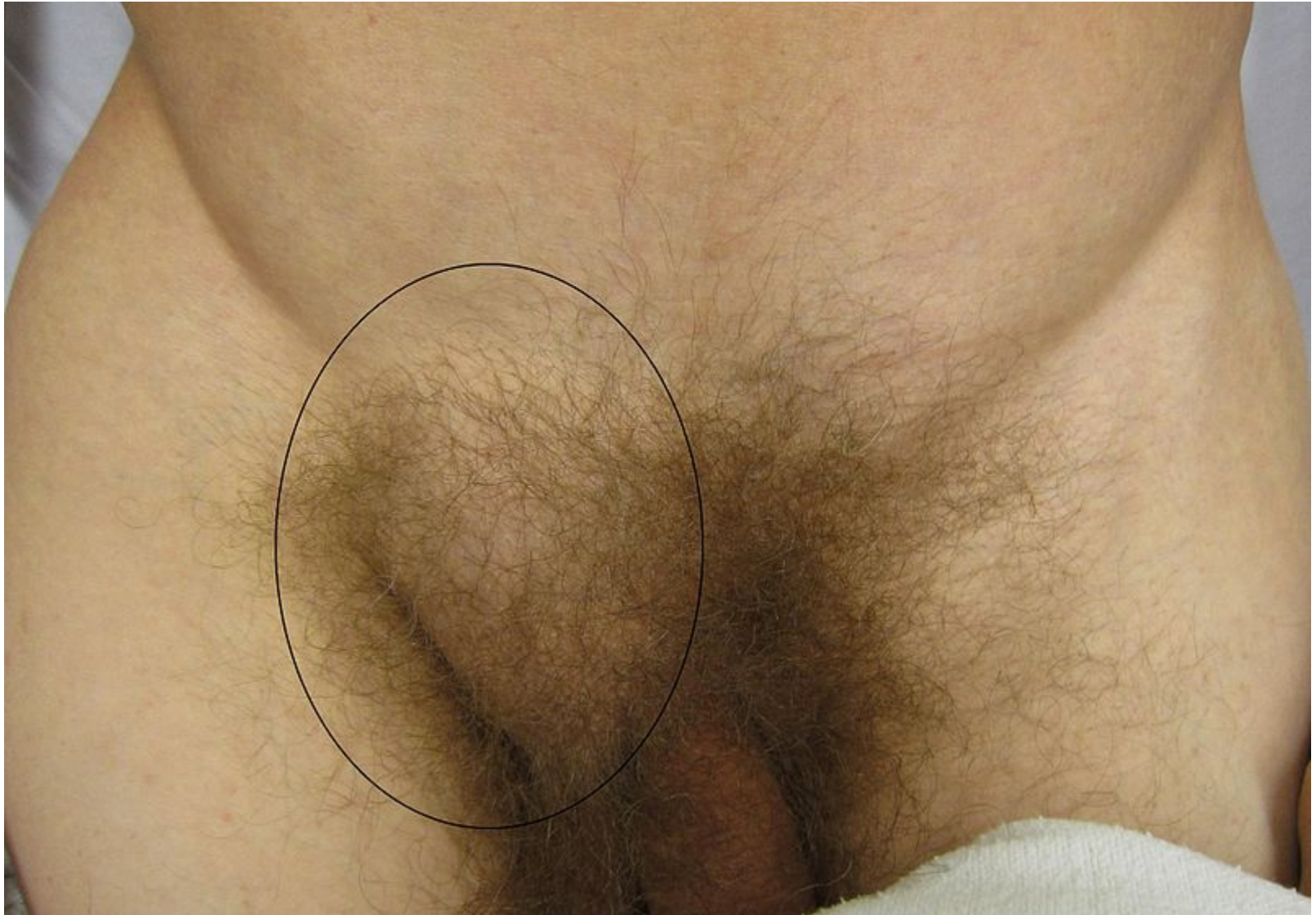

## Hernie inguinale indirecte ou oblique externe

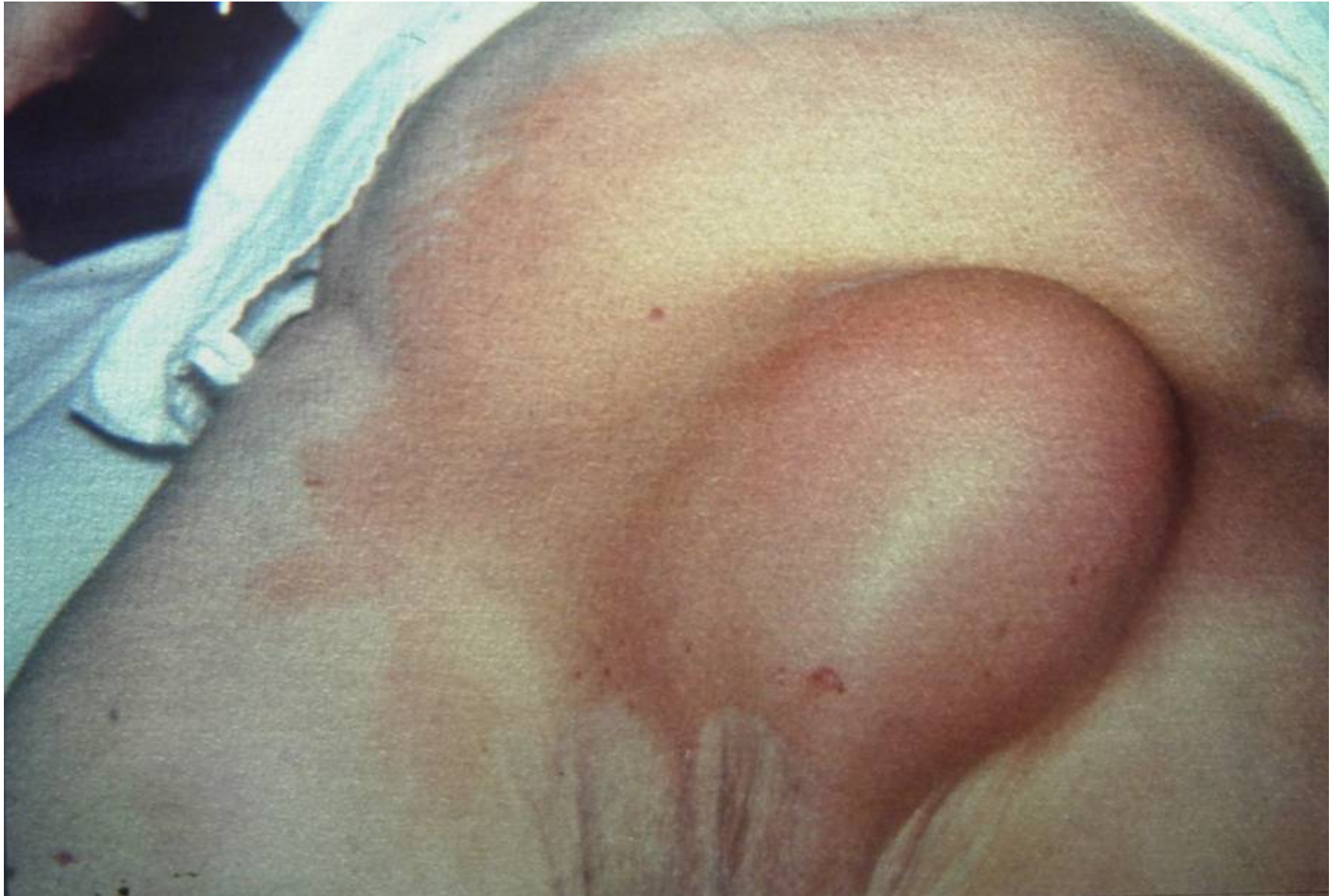

# Caractères cliniques généraux

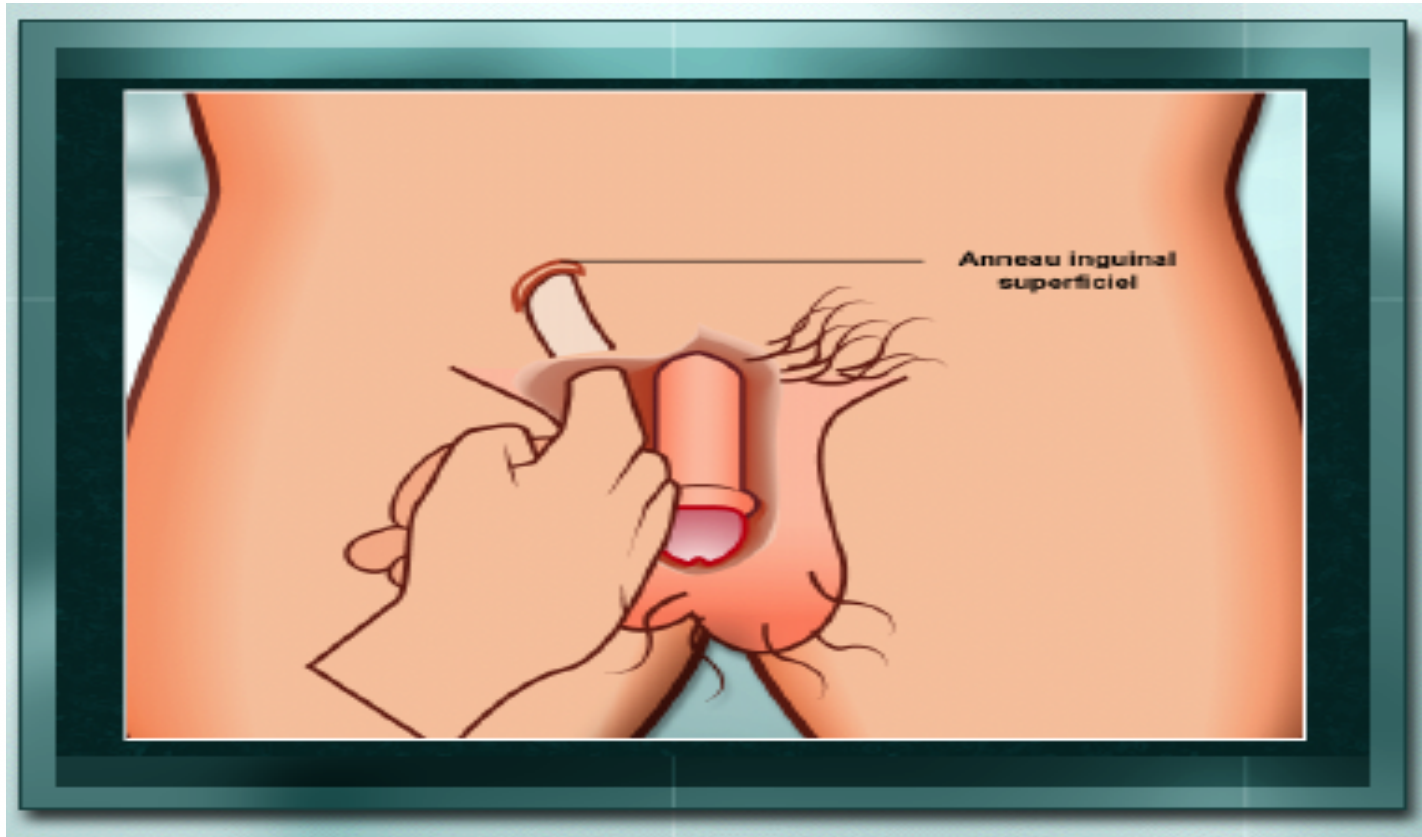
- SF : discrets
- SG : ras
- SP : examen debout / couché
  - inspection : Tuméfaction
    - Expansion à la toux
  - Palpation : Réductibilité
    - Impulsivité à la toux
    - Appréciation du contenu
    - Autres orifices herniaires
    - Examen complet de l'abdomen
  - TR







# Technique de palpation hernie inguinale



# Particularités :

## Hernie inguinale (O.E.)

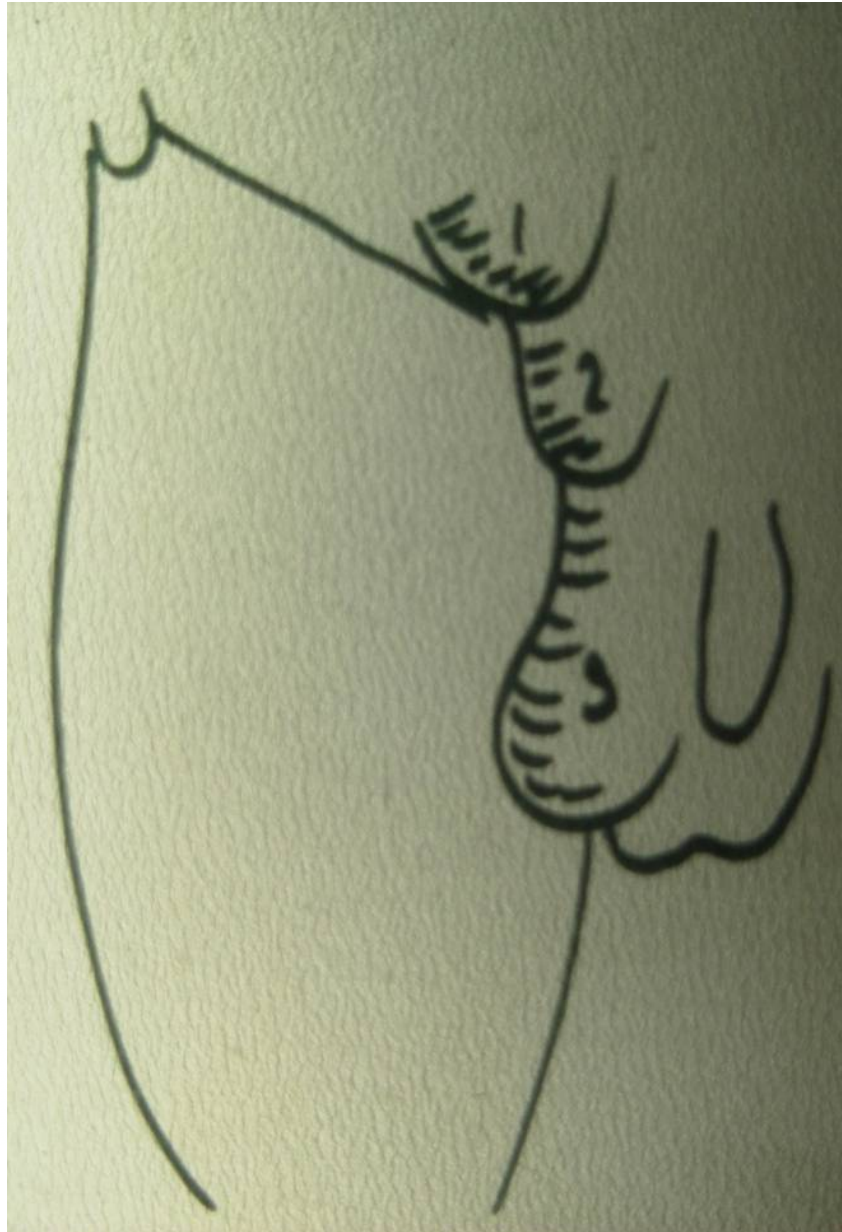- Persistance canal péritonéo-vaginal
- Orifice complexe
- Taille variable
  - Interstitielle
  - Funiculaire
  - Scrotale
- Contenu : grêle épiploon colon
- Siège : au dessus ligne Malgaigne

# Particularités :

## Hernie inguinale (O.E.)

- Persistance canal péritonéo-vaginal
- Orifice complexe
- Taille variable
  - Interstitielle
  - Funiculaire
  - Scrotale
- Contenu : grêle épiploon colon
- Siège : au dessus ligne Malgaigne



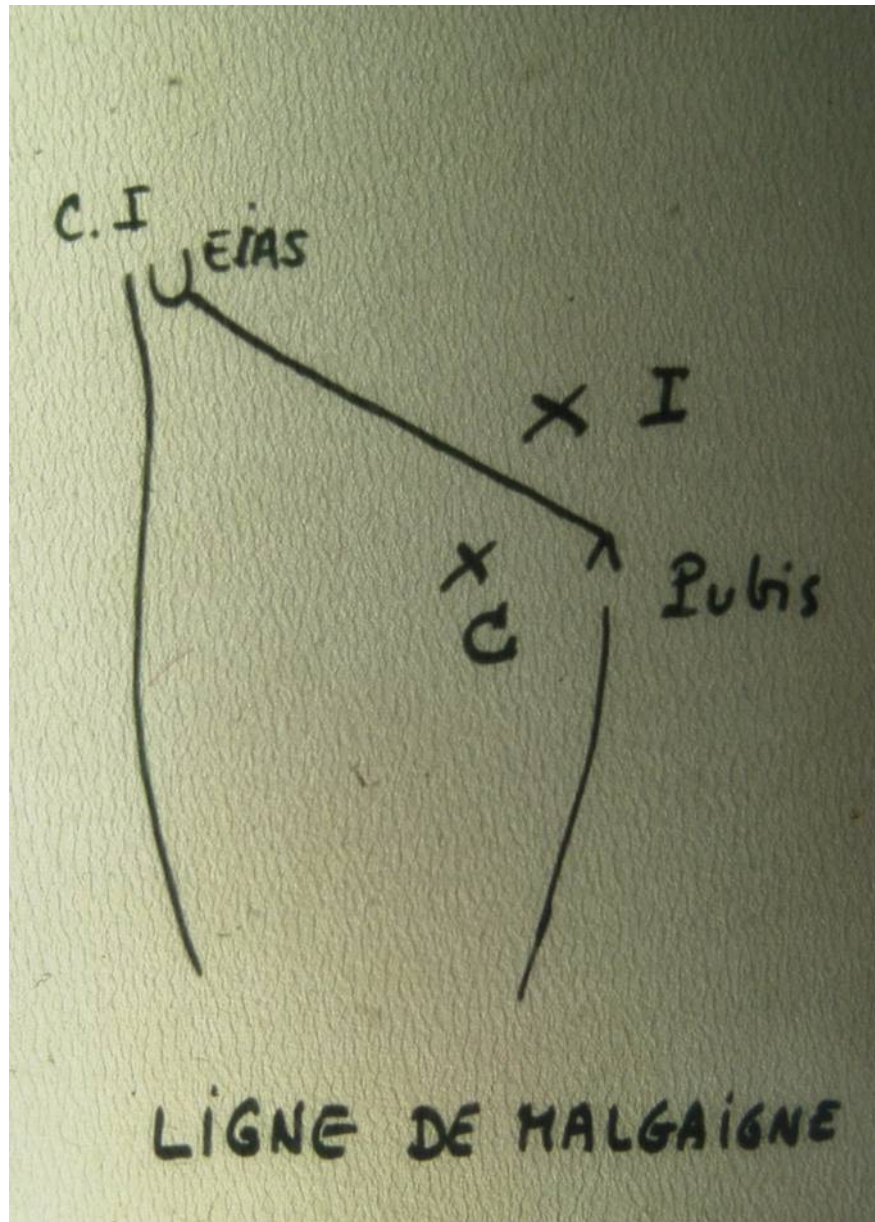


# Particularités :

## Hernie inguinale (O.E.)

- Persistance canal péritonéo-vaginal
- Orifice complexe
- Taille variable
  - Interstitielle
  - Funiculaire
  - Scrotale
- Contenu : grêle epiploon colon
- **Siège** : au dessus ligne Malgaigne

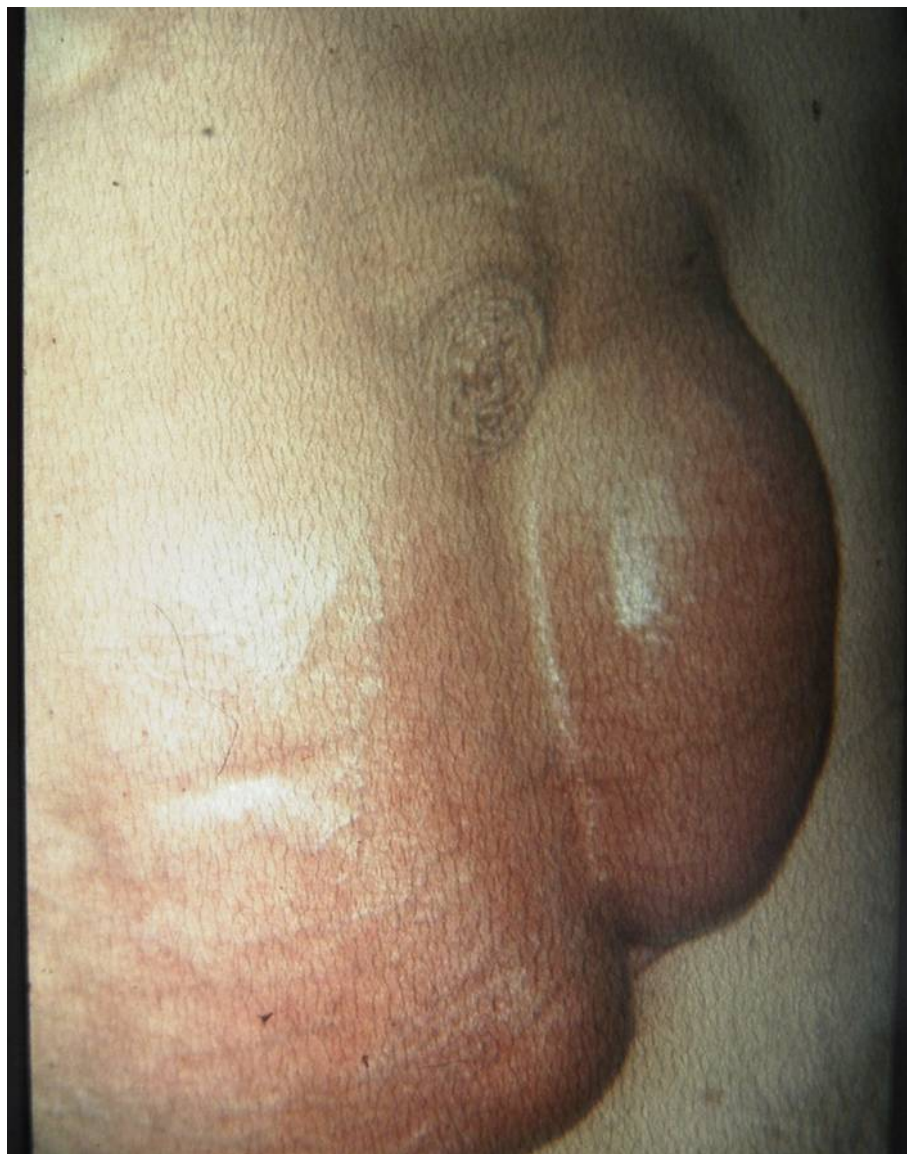




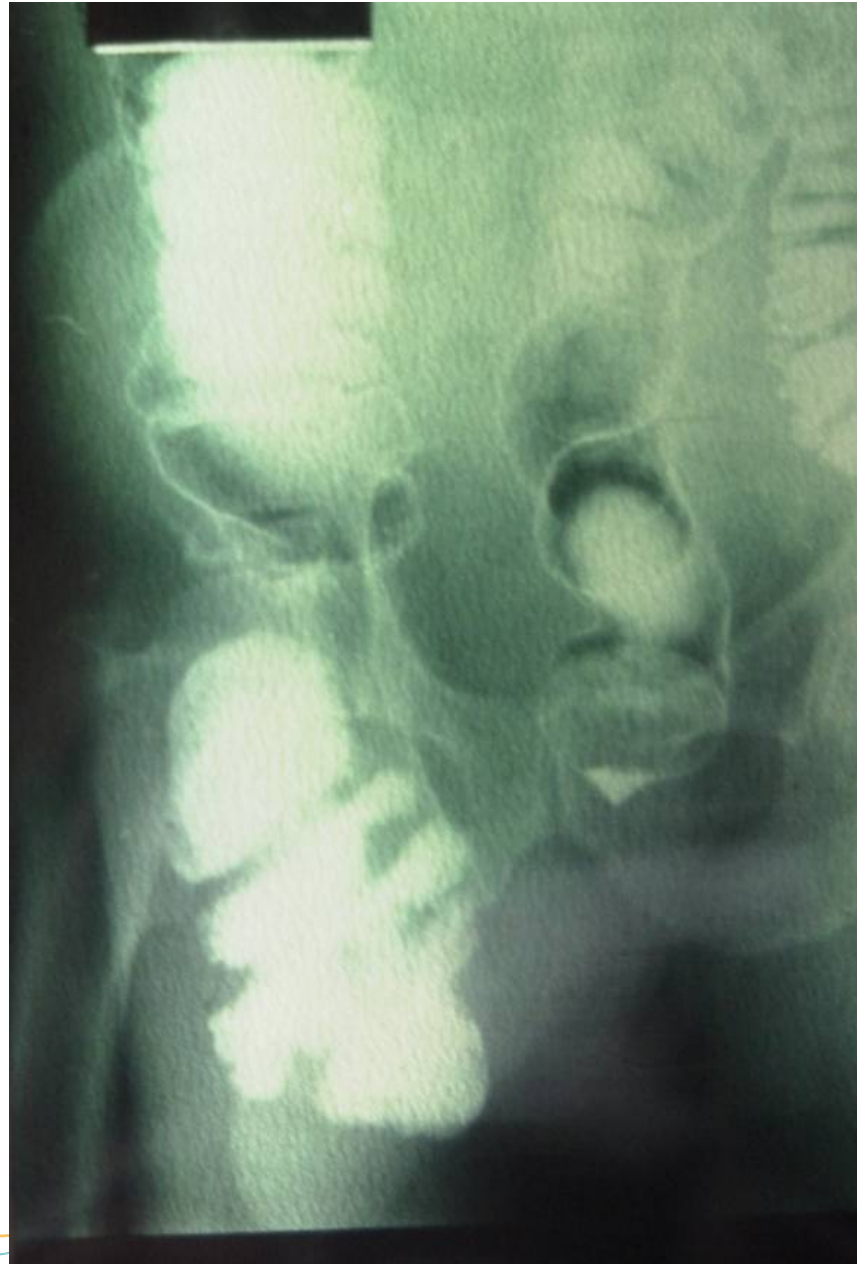# Particularités :

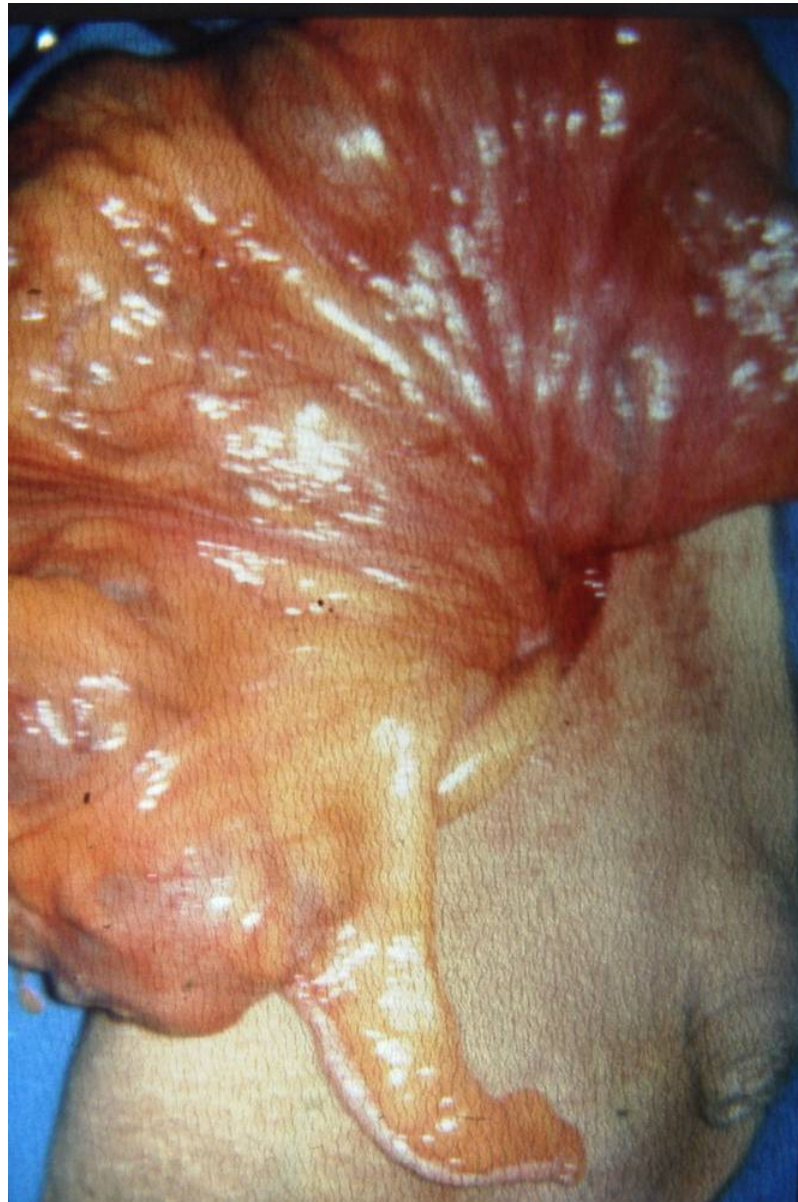## Hernie inguinale (O.I.)

- Hernie directe
  - En dedans cordon
  - Déficience musculaire
  - Parfois contiennent vessie










# Particularités : Hernie crurale

- Femme obèse
- Orifice étroit
  - Bords rigides
- Petite dimensions
- En dessous ligne Malgaigne
- Danger d'étranglement majeur



# Particularités : Hernie crurale

- Femme obèse
- Orifice étroit
  - Bords rigides
- Petite dimensions
- En dessous ligne Malgaigne
- Danger d'étranglement majeur



ANNEAU CRURAL.



# Particularités : Hernie crurale

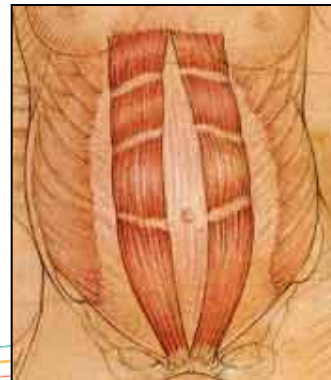
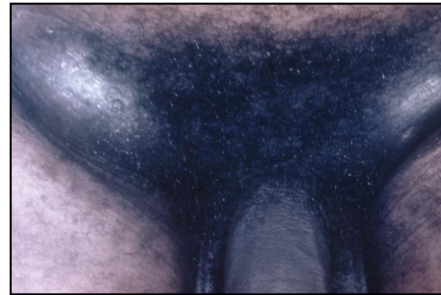
- Femme obèse
- Orifice étroit
  - Bords rigides
- Petite dimensions
- En dessous ligne Malgaigne
- Danger d'étranglement majeur

# Particularités : Hernie ombilicale

- Définition
- Etiologie
  - Tous les âges
  - Tous les types
  - Cirrhotique
- Hernie du nourrisson : omphalocèle
- Hernie de l'enfant
- Hernie de l'adulte
  - Petit volume
  - Hernie volumineuse

# Diagnostics différentiels

- Hydrocèle +++  
Transillumination
- Adénopathies  
inguinales
- Tumeurs testiculaires
- Diastasis des droits





# Formes compliquées

- Hernie / éventration engouée
  - Sans souffrance vasculaire du contenu
- Hernie / éventration étranglée
  - Souffrance vasculaire du contenu
- Nécrose du contenu
  - péritonite



# Evolution générale

- Non traitée :
  - Augmentation de volume
  - Complications : Etranglement
    - Signes d'occlusion par strangulation
- Traitée : chirurgie