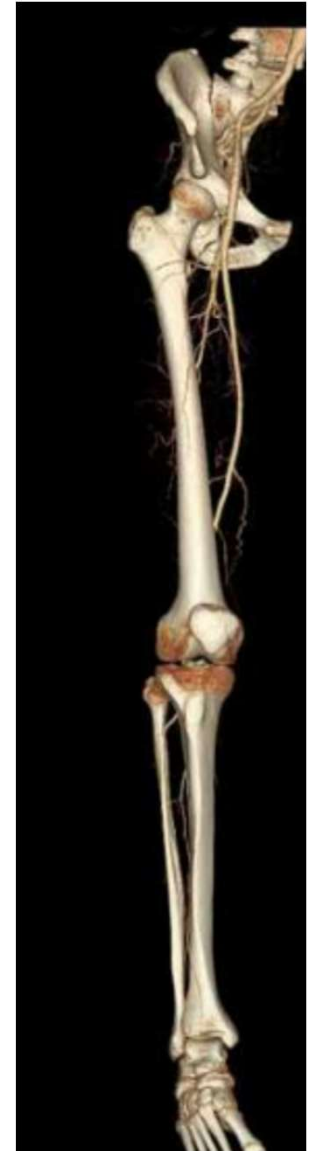

# Anatomie du Membre Inférieur

Pr C. Haegelen

Professeure en Anatomie et Neurochirurgie



# Références

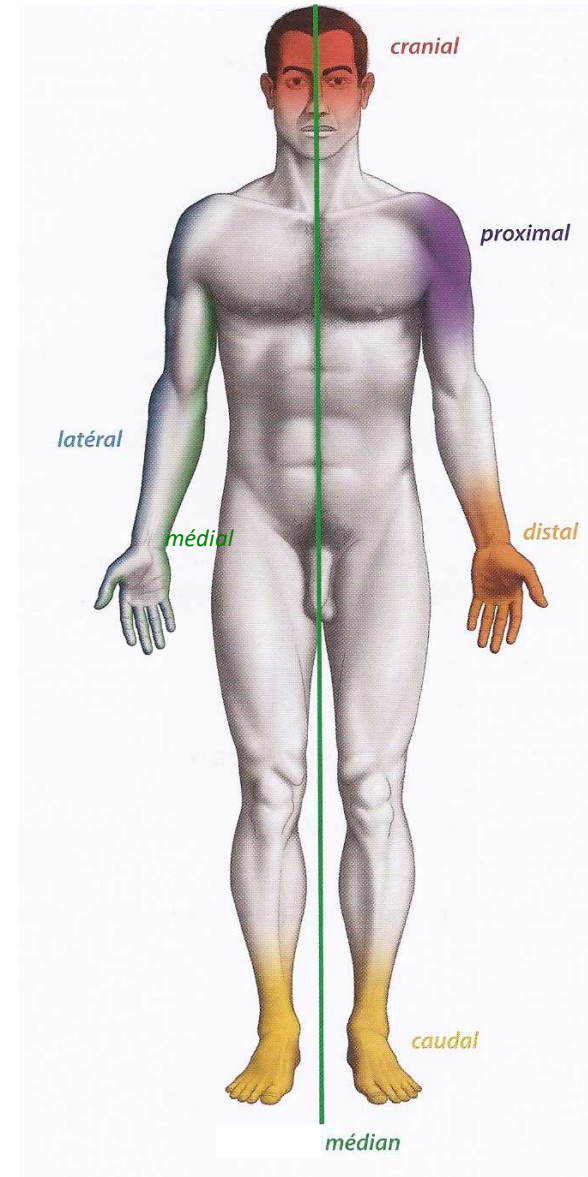
- *Baqué*  
Manuel Pratique d'anatomie, Ellipses
- *Kamina*  
Anatomie clinique. Anatomie générale et membres, éditions Maloine (4ème édition)
- *Netter*  
Atlas d'anatomie humaine, éditions Elsevier Masson (5<sup>ème</sup> édition)
- *Vigué-Martin*  
Grand atlas d'anatomie humaine, éditions désiris

# Terminologie pour l'orientation dans l'espace

- Crânial = haut
- Caudal = bas
- Ventral = avant
- Dorsal = arrière

Pour les membres :

- Proximal = vers la racine du membre
- Distal = vers l'extrémité libre
- Latéral = extérieur
- Médial = intérieur
- Médian = sur l'axe central
- palmaire = face de la paume de la main



Position anatomique de repos

# Plan

Les os du membre inférieur droit

## 1. Ostéologie

- Bassin
- Cuisse
- Jambe
- Pied

## 2. Arthrologie

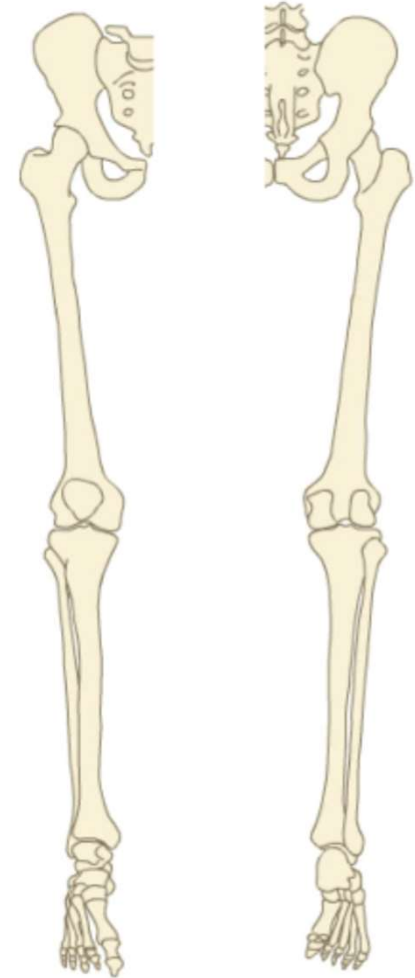
- Hanche
- Genou
- Cheville
- Pied

## 3. Les muscles

### Membre « portant »

Squelette de la ceinture du membre inférieur: Os coxaux, sacrum

Squelette de la partie libre: Fémur, tibia, fibula, patella, os du pied



Vue antérieure

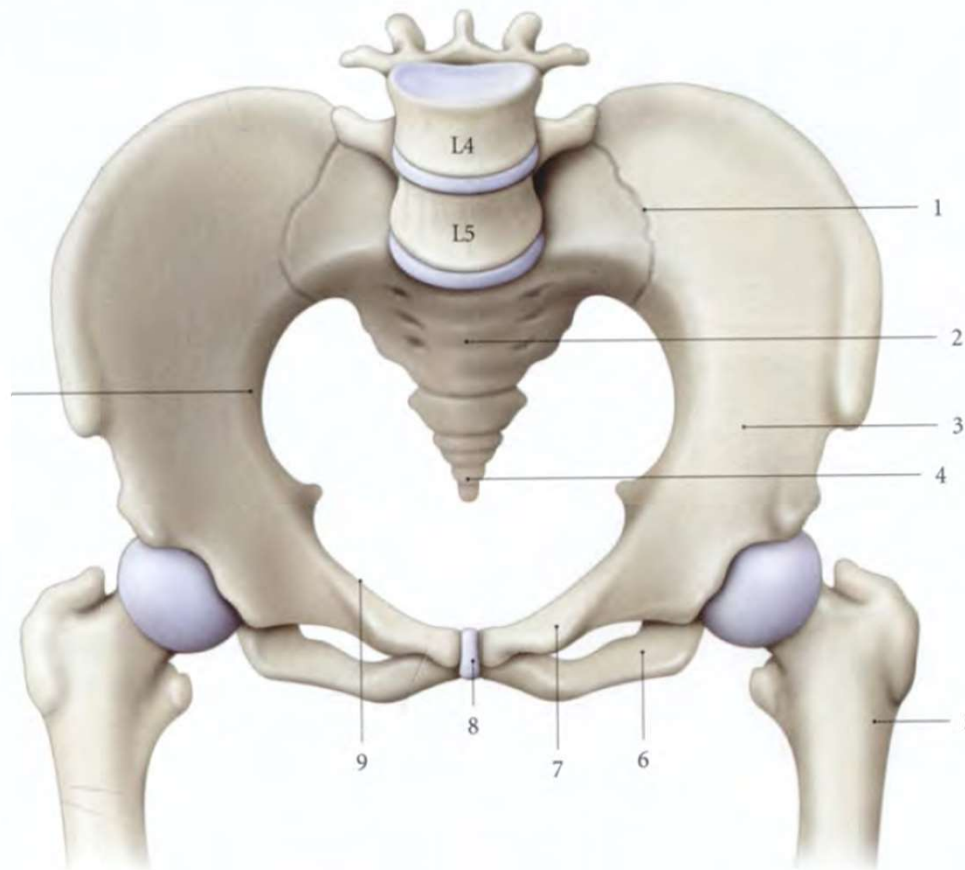
Vue postérieure

# 1. Ostéologie

## Bassin

Vue antéro-supérieure du bassin osseux

1. articulation sacro-iliaque
2. sacrum
3. os coxal
4. coccyx
5. fémur
6. branche inf. du pubis
7. branche sup. du pubis
8. symphyse pubienne
9. ligne terminale du pubis



3 parties os coxal

- Ilium
- Ischium
- Pubis

Sacrum en ARR

Fémur latéralement

2 faces lat/médiale

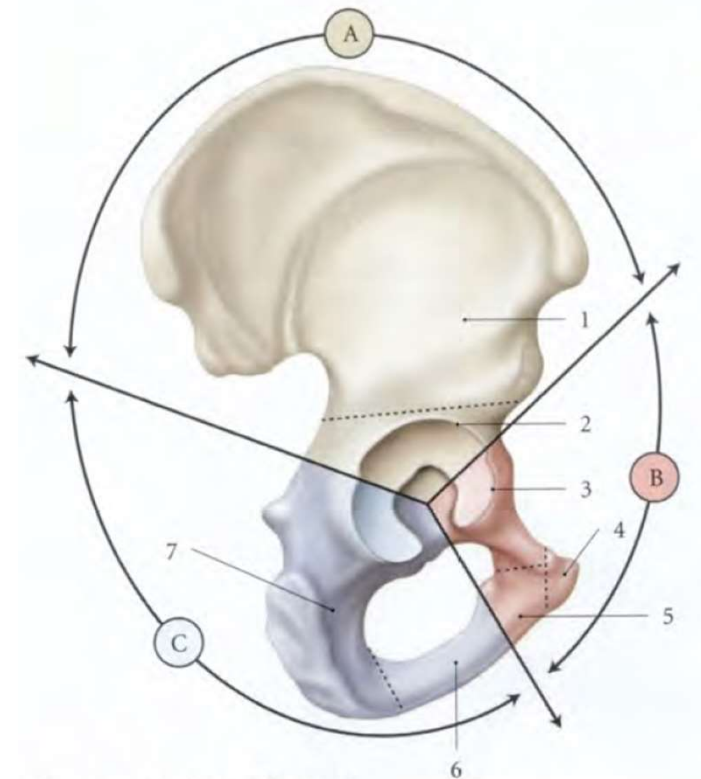
Ou Exo-Endopelvienne

# 1. Ostéologie Bassin

- Os coxal
  - Os plat et pair, en forme d'hélice, avec 3 parties
  - Perforé par le foramen obturé
  - Epines iliaques: EIAS, EIAI, EIPS, EIPI
  - Nombreux reliefs: crête iliaque, incisure ischiatique, épine ischiatique
  - Parties unies au niveau de l'acétabulum
  - 2 faces
  - 4 bords: sup, inf, ant, post

*A- Ilium, B- pubis, C- Ischium*

Vue latérale exopelvienne

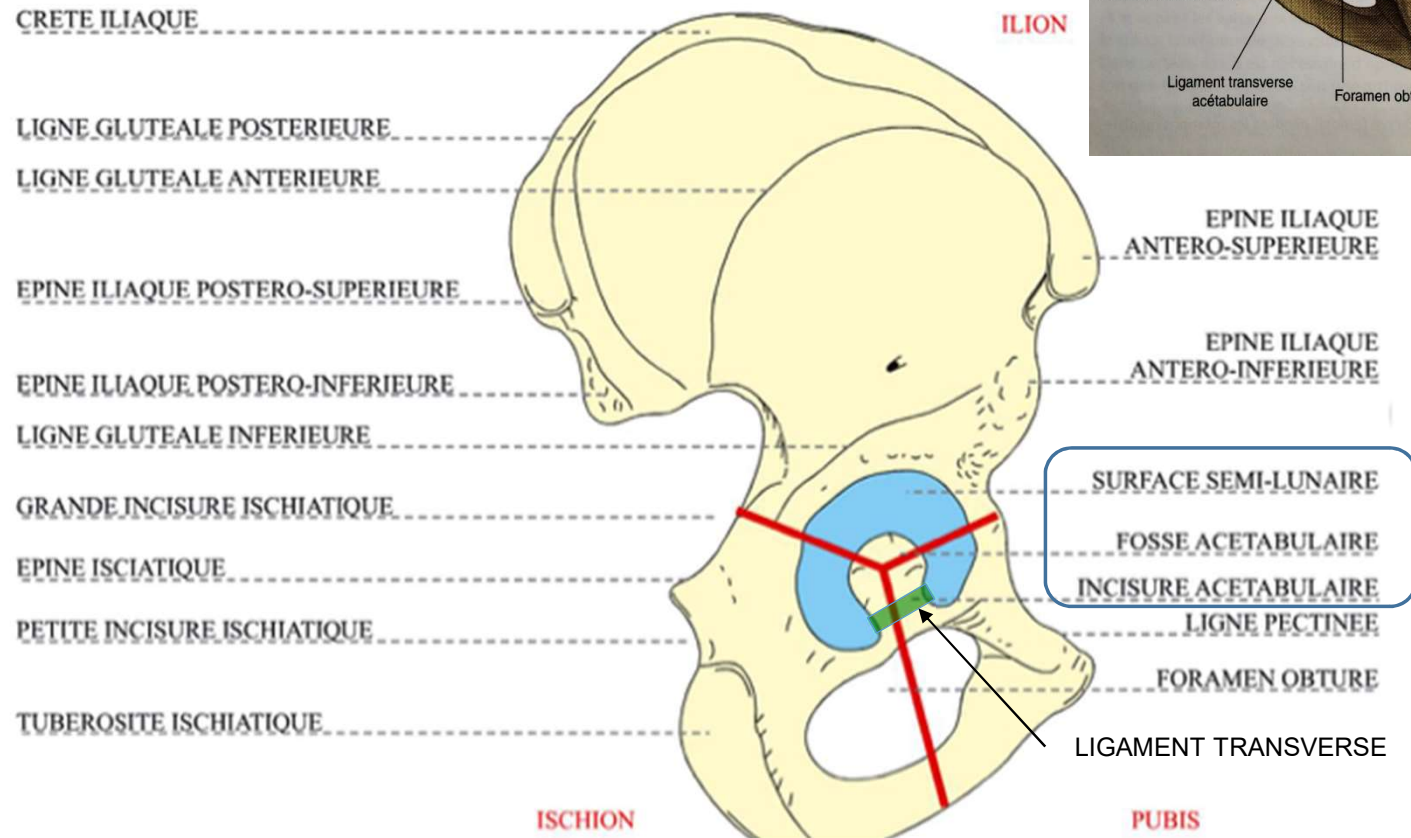


- |          |                 |            |
|----------|-----------------|------------|
| 1. aile  | 3. branche sup. | 6. branche |
| 2. corps | 4. corps        | 7. corps   |
|          | 5. branche inf. |            |

# 1. Ostéologie Bassin

- Bords
  - sup: crête iliaque
  - inf: br. ischio-pubienne
  - Ant: EIAS, EIAI, pubis
  - Post: EIPS, EIPI, gde et petite incisure isch, tubérosité isch.
- Acétabulum: surface semi-lunaire, recouverte de cart (labrum)
  - Fosse acétabulaire
  - Ligament transverse

Vue latérale exopelvienne

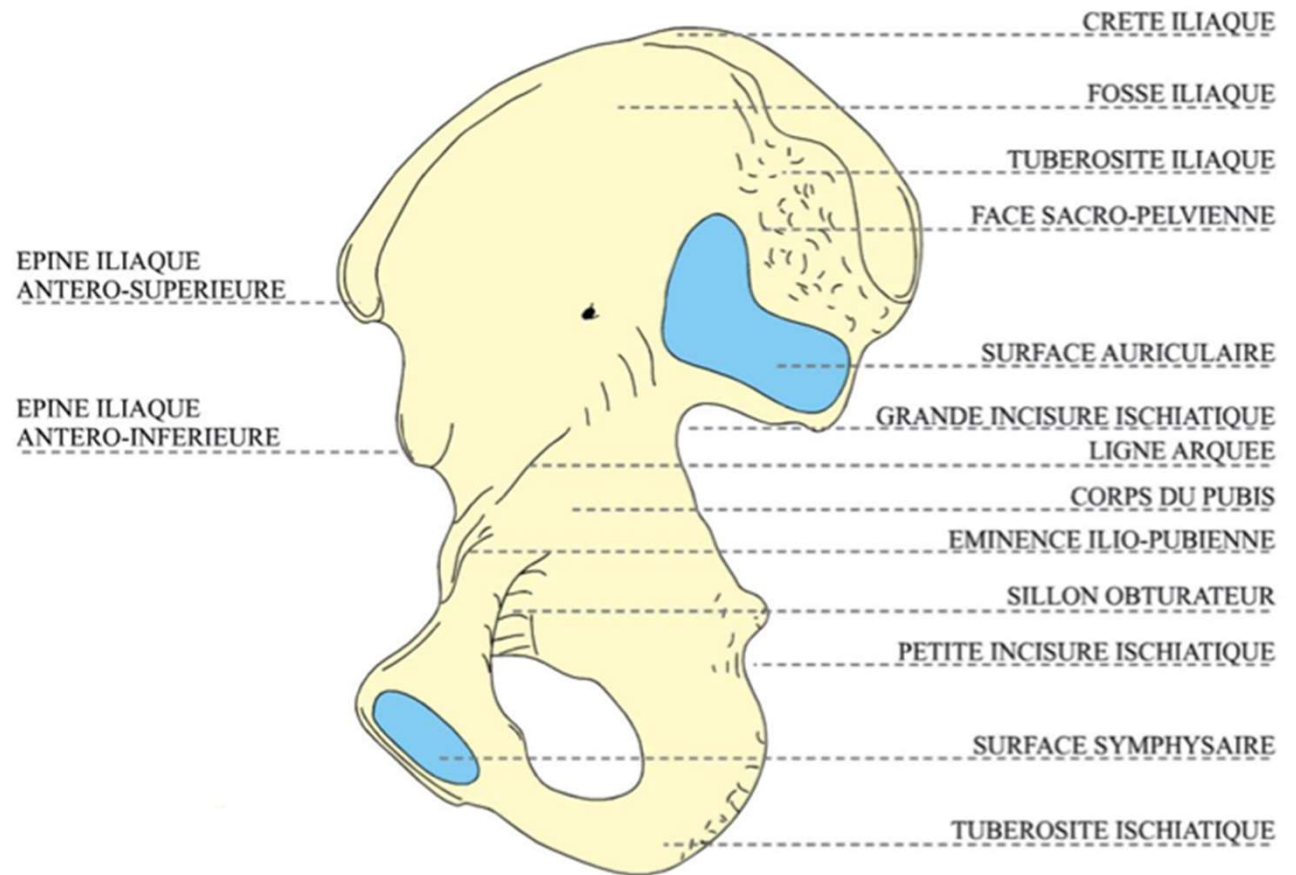


# 1. Ostéologie

## Bassin

- Os coxal

Vue médiale endopelvienne





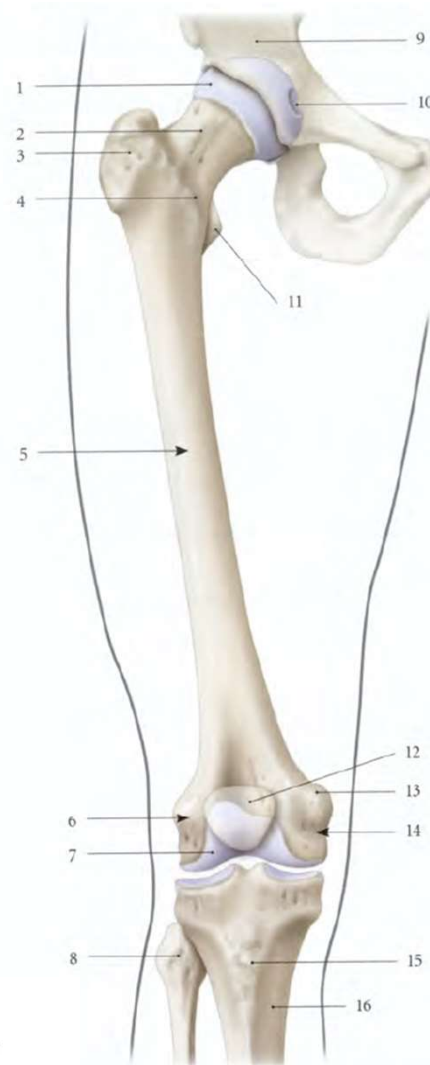
# 1. Ostéologie

## Cuisse - Fémur

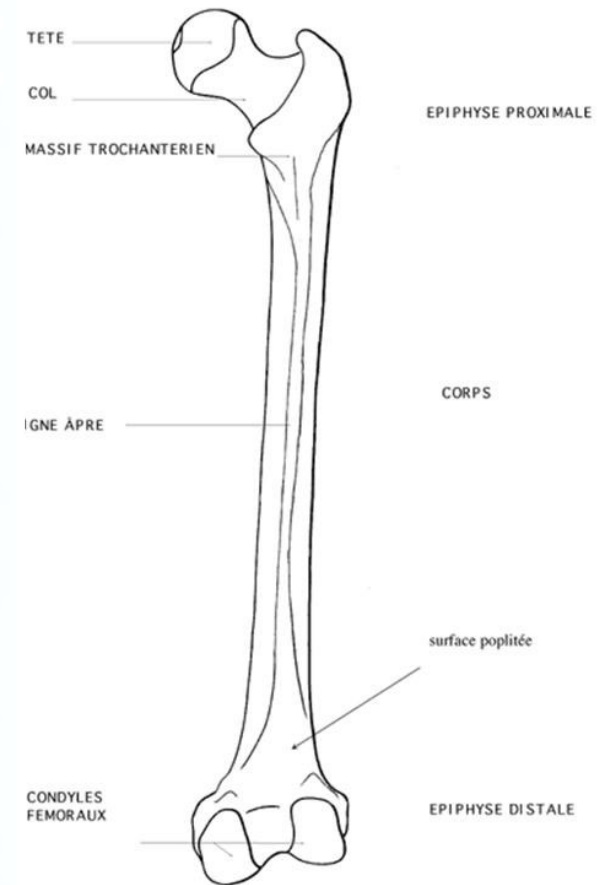
- Os long, pair (le + long du corps humain)
- Axe oblique en bas et en dedans
- **Diaphyse** triangulaire: 3 faces
- 3 bords (antéro médial, antéro latéral, postérieur)
- Ligne âpre au bord post
  - Trifurcation supérieure en lèvre lat/méd et ligne pectinée
  - Bifurcation inférieure

1. tête fémorale
2. col
3. grand trochanter
4. ligne intertrochantérique
5. corps du fémur
6. condyle latéral du fémur
7. surface patellaire
8. fibula

9. os coxal
10. fovéa capitis
11. petit trochanter
12. patella
13. tubercule de l'adducteur
14. condyle médial
15. tubérosité du tibia
16. tibia



Vue antérieure



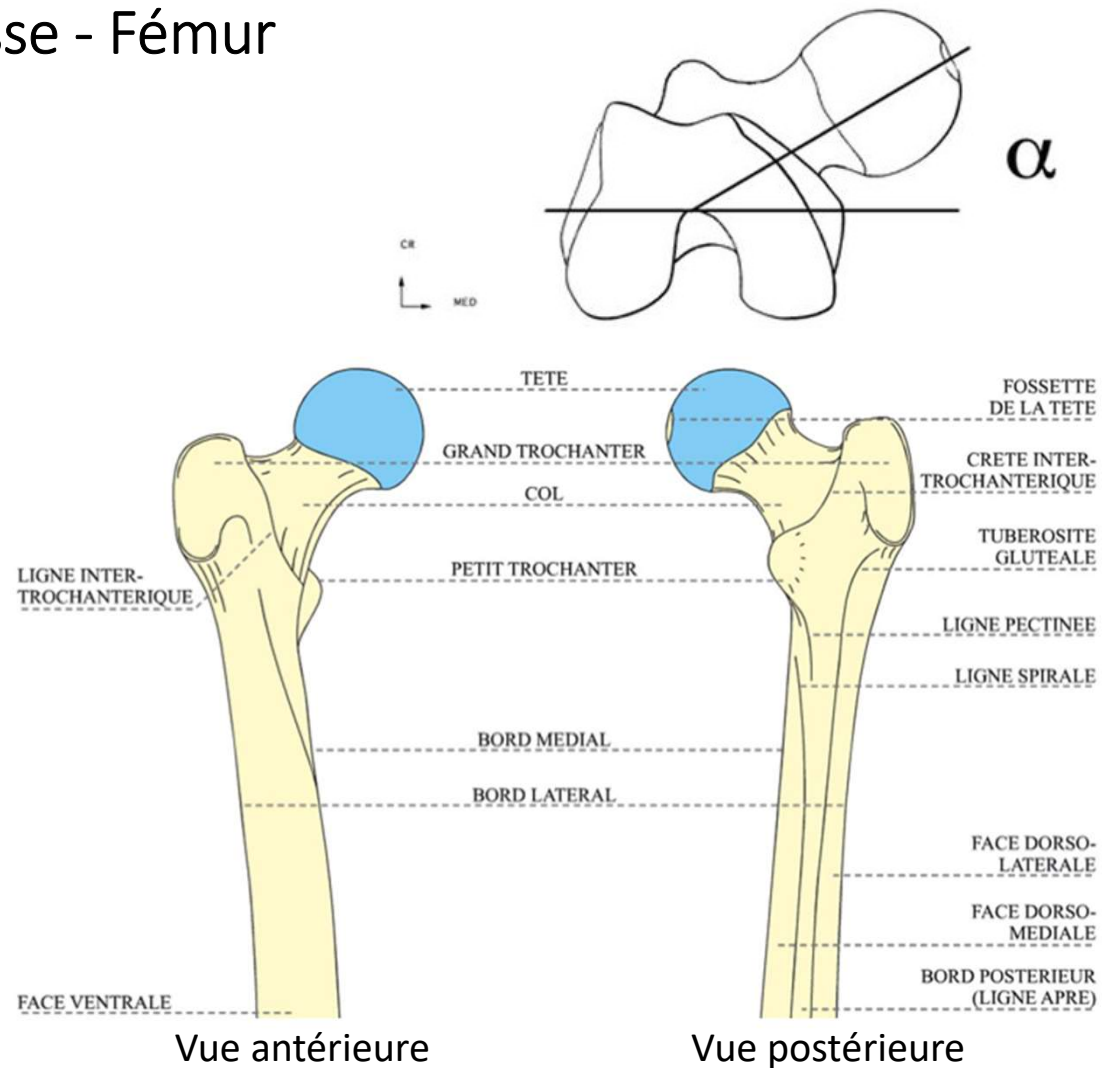
FEMUR : VUE DORSALE

# 1. Ostéologie

## Cuisse - Fémur

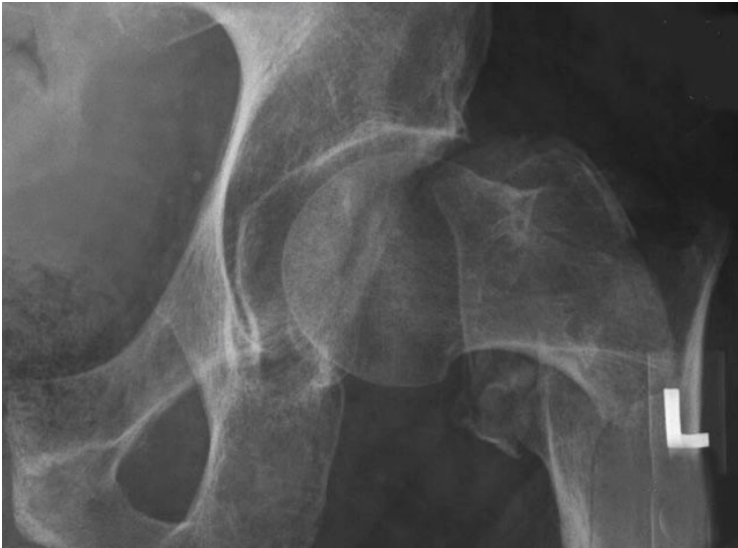- **Epiphyse proximale**

- Tête sphérique
- Col incliné et antéversé  
= angle cervico-diaphysaire
- Grand trochanter / petit trochanter
- En AV: ligne inter-troch
- En ARR: crête inter-troch
- Articulation coxo-fémorale

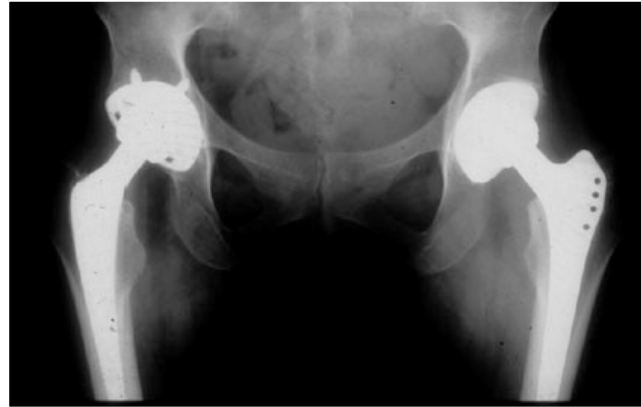

# 1. Ostéologie

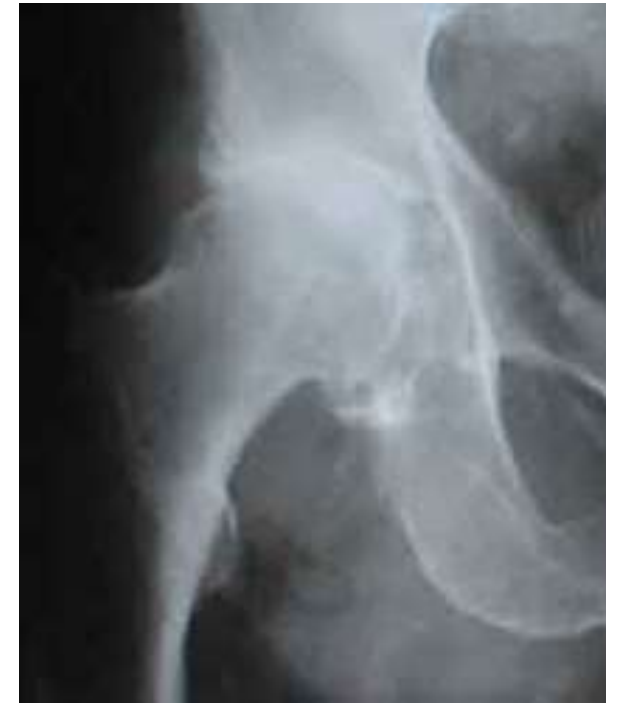## Cuisse - Fémur



Fracture du col fémoral



Prothèse de hanche bilatérale



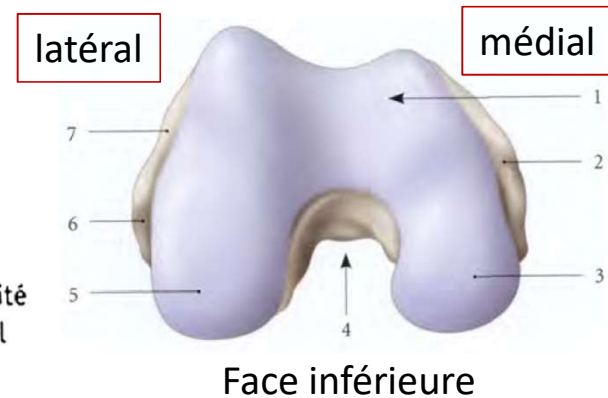
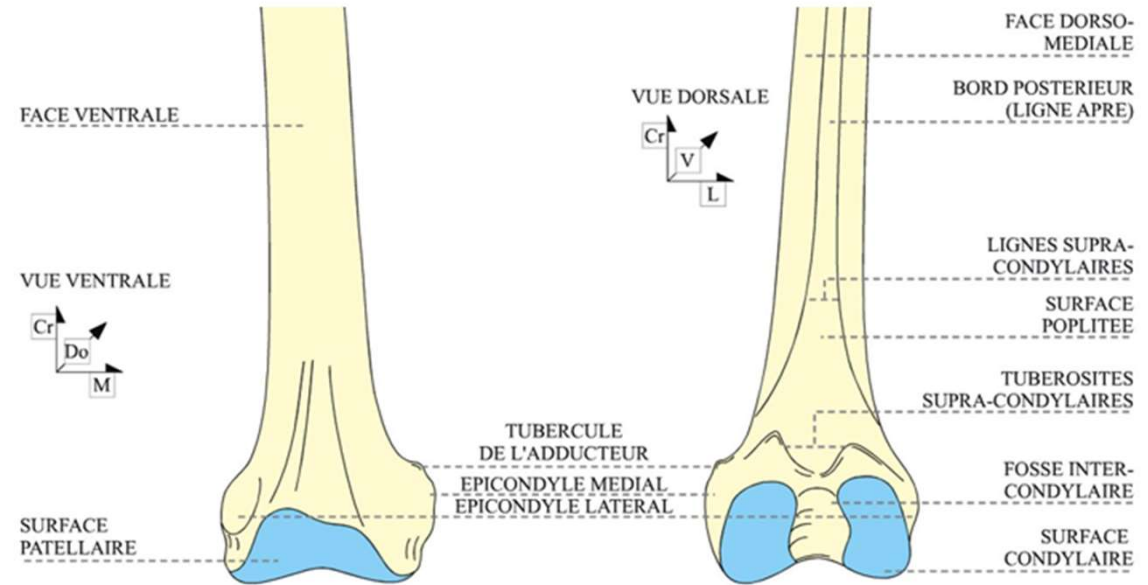
Coxarthrose

# 1. Ostéologie

## Cuisse - Fémur

- **Epiphyse distale**

- Condyles fémoraux avec cartilage
- Tubercules sus-condyloires
- Surface articulaire en AV avec patella
- Epicondyles médial (tubercule de l'adducteur) / latéral



1. surface patellaire
2. épicondyle médial
3. condyle médial
4. fosse intercondyloire

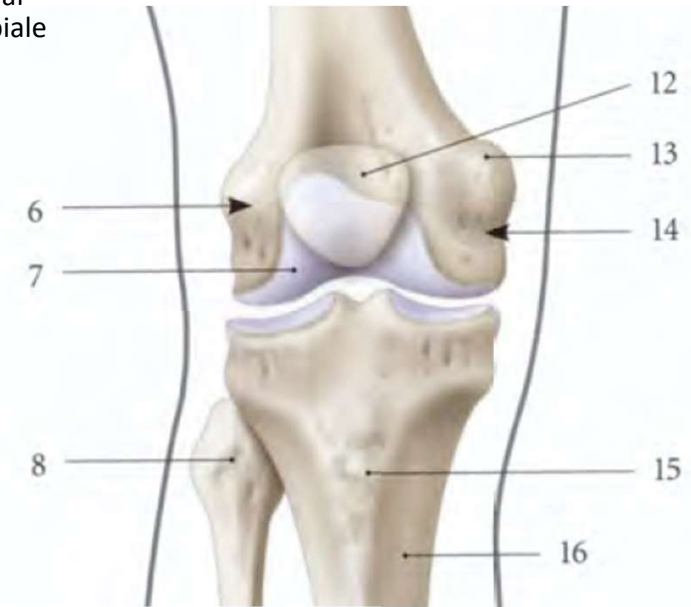
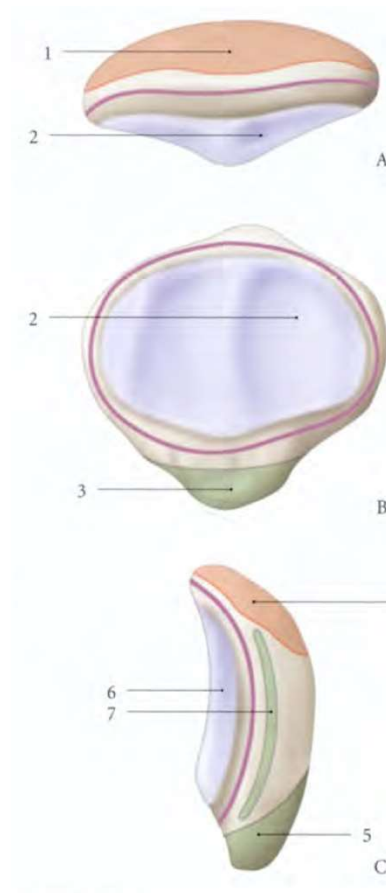
5. condyle latéral
6. fosse du m. poplité
7. épicondyle latéral

# 1. Ostéologie Genou - Patella

- Os séamoïde, court, pair
- Forme triangulaire
- Base supérieure : insertion du tendon quadricipital
- Pointe (apex) inférieure : insertion du ligament patellaire
- 2 faces : antérieure / postérieure (articulaire)
- 3 bords
- Crête dorsale verticale

6. Condyle latéral  
7. Surface patellaire  
8. Fibula (tête)  
12. Patella  
13. Tubercule de l'adducteur

14. Condyle médial  
15. Tubérosité tibiale antérieure  
16. Tibia



Vue antérieure

**En violet : capsule articulaire**

- A. vue supérieure  
B. vue postérieure  
C. vue latérale
1. quadriceps fémoral
  2. surface articulaire fémorale
  3. apex et lig. patellaire
  4. tendon du quadriceps fémoral
  5. lig. patellaire
  6. surface articulaire fémorale
  7. rétinaculum patellaire lat.

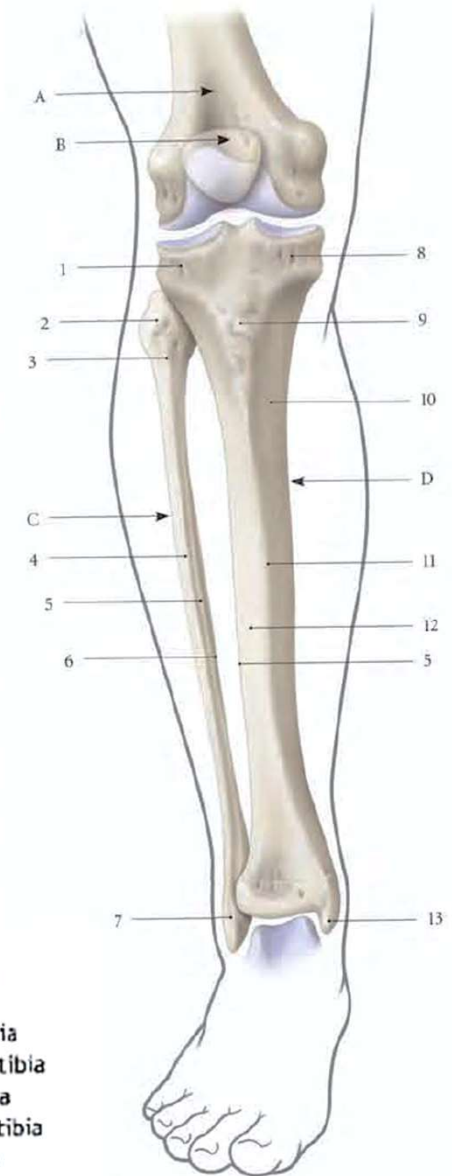
# 1. Ostéologie Jambe - Tibia

- Os long, pair
- Relié à la fibula par mb interosseuse
- **Diaphyse**
  - Triangulaire
  - 3 faces: ant-méd, ant-lat, post
  - 3 bords: ant, médial, lat

Articulation en haut avec le fémur, en bas avec le talus

- A. fémur
- B. patella
- C. fibula
- D. tibia
- 1. condyle latéral
- 2. tête de la fibula
- 3. col de la fibula
- 4. bord ant. de la fibula
- 5. bord interosseux de la fibula

- 6. crête médiale
- 7. malléole latérale
- 8. condyle médial
- 9. tubérosité du tibia
- 10. face médiale du tibia
- 11. bord ant. du tibia
- 12. face latérale du tibia
- 13. malléole médiale

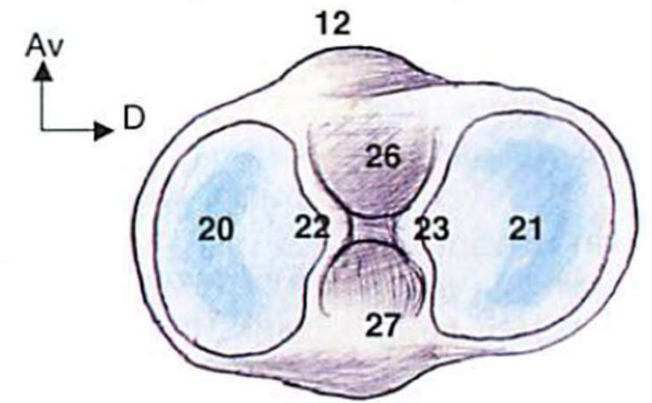


Vue antérieure

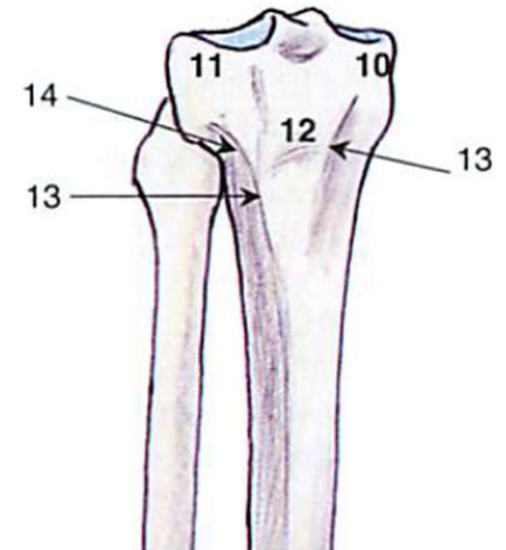
# 1. Ostéologie Jambe - Tibia

- **Epiphyse proximale**

- Face sup = plateau tibial = condyles médial (10) et lat (11)
- Cavité glénoïde médial (20), lat (21)
- Aires intercondylaires ant (26) et post (27) avec 2 éminences
- Tubérosité tibiale (12)
- Surface articulaire fibulaire en DH et en ARR



Vue supérieure du plateau tibial  
(plateau tibial droit)



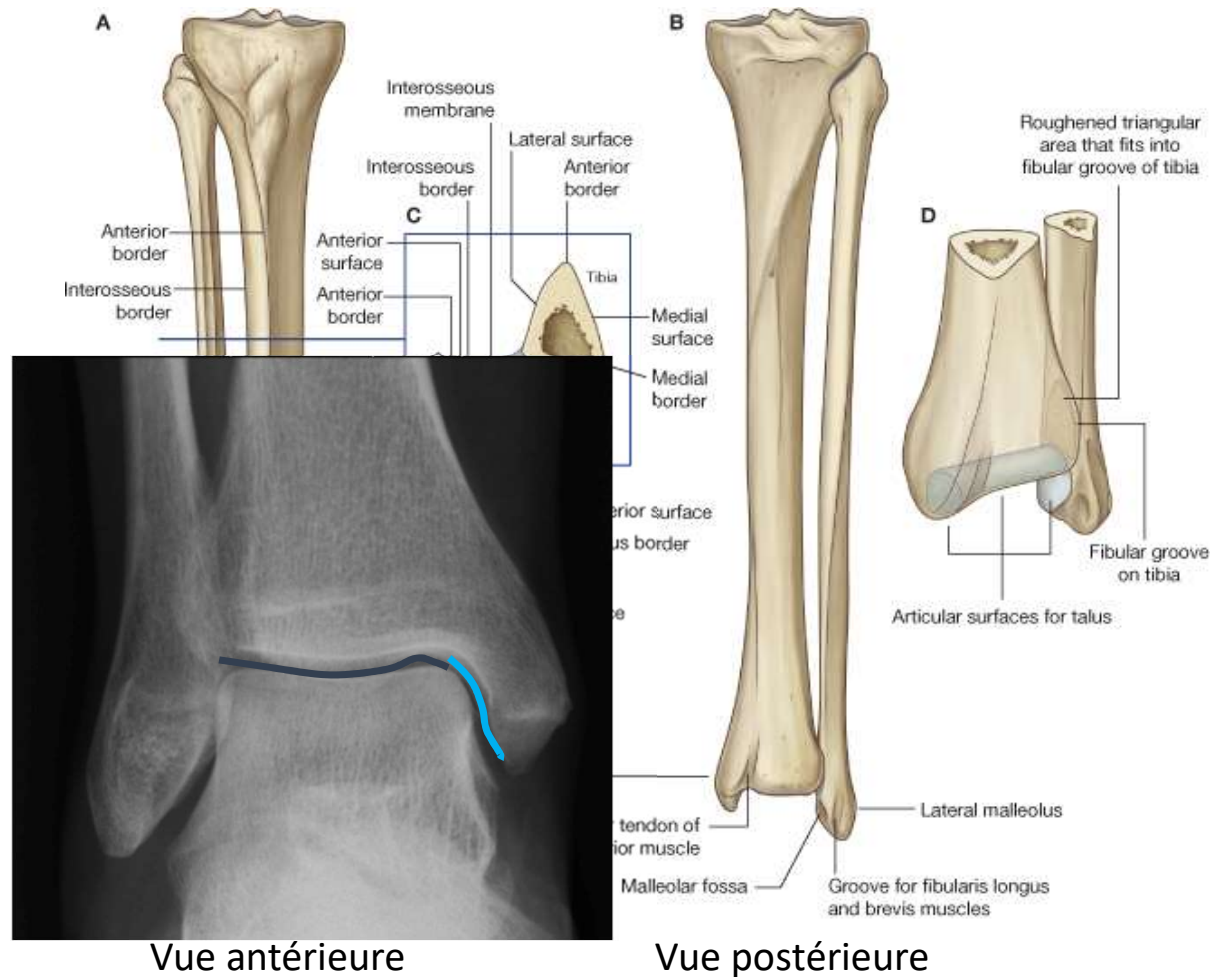
Vue antérieure

# 1. Ostéologie

## Jambe - Tibia

- **Epiphyse distale**

- Élargissement quadrangulaire du tibia
- Malléole médiale : triangulaire à pointe inférieure
- Surface articulaire sur les surfaces inférieure et médiale malléolaire (= Pilon) pour le talus
- Incisure fibulaire à la face latérale

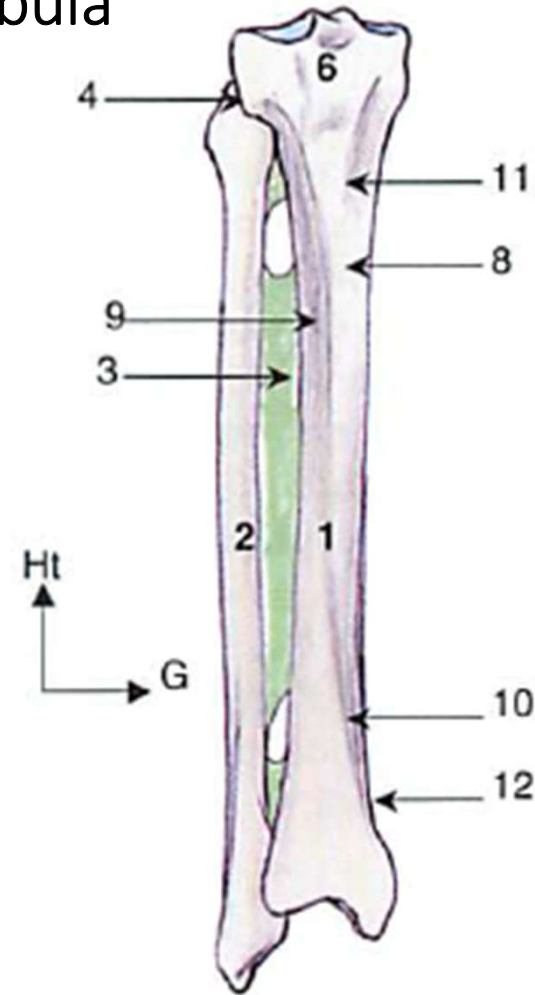




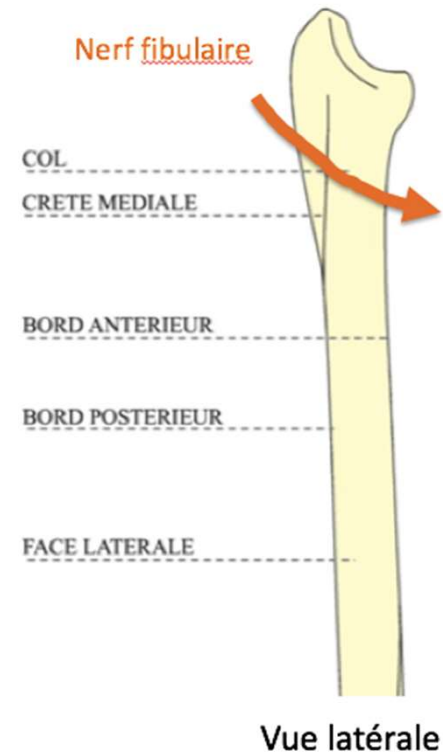
# 1. Ostéologie

## Jambe - Fibula

- Os long, pair, latéral au tibia
- 3 faces
- 3 bords : ant, post, interosseux
- **Epiphyse proximale**
  - Tête : surface articulaire
  - Corps quadrangulaire qui subit une torsion
  - Col : passage du nerf fibulaire
- **Epiphyse distale**
  - Malléole latérale : plus basse et plus volumineuse que la médiale
  - Surface articulaire malléolaire



Vue antérieure



Vue latérale

# 1. Ostéologie

## Le pied

Pied = tarse + métatarse + phalanges

- **Tarse (7 os)**

- Postérieur

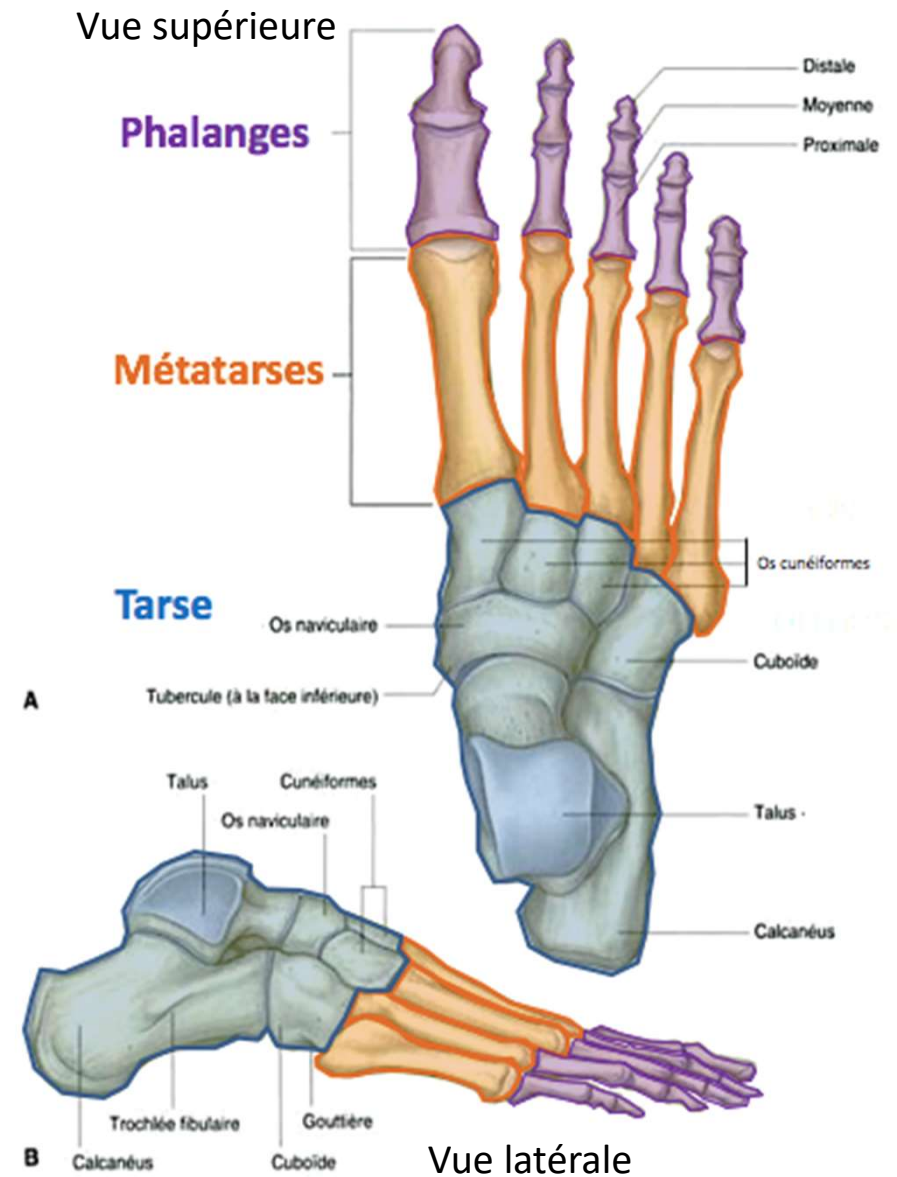
- Talus
- Calcanéus

- Antérieur

- Cuboïde
- Os naviculaire
- Cunéiformes médial, intermédiaire et latéral

- **5 Métatarses**

- **3 Phalanges par orteils sauf le 1<sup>er</sup> orteil (2 phalanges)**



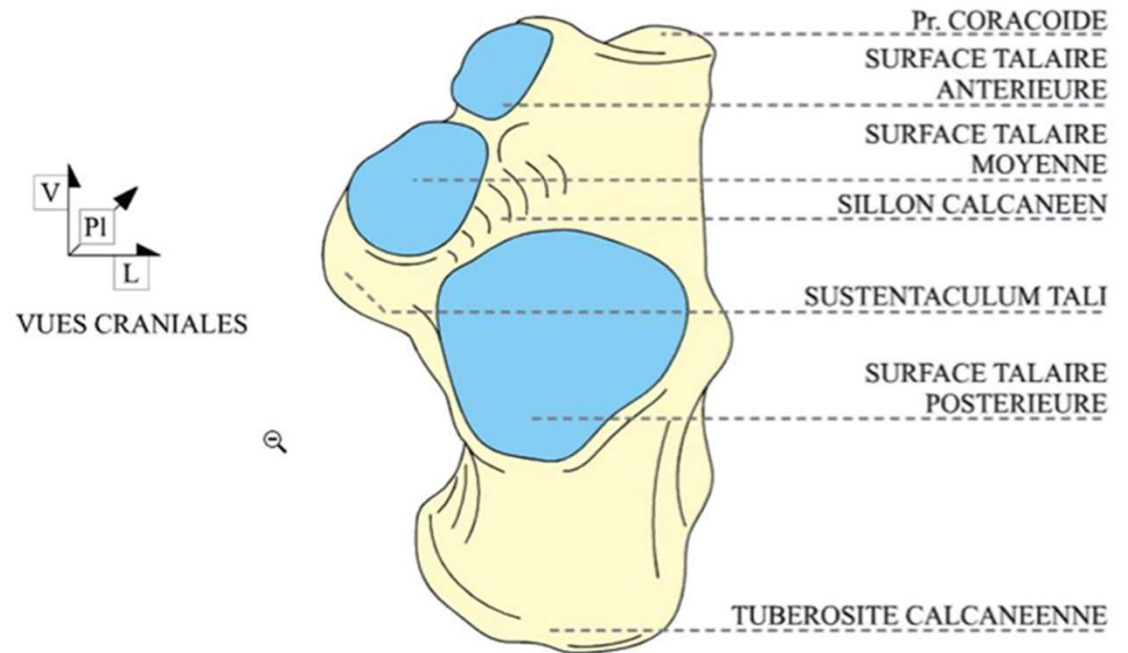
# 1. Ostéologie

## Le pied

- **Tarse postérieur**

- **Calcaneus** 6 faces

1. Supérieure : surface articulaire talaire
2. Latérale : trochlée fibulaire, sillon des m. fibulaires
3. Médiale : *Sustentaculum tali*
4. Postérieure : tubérosité (talon)
5. Inférieure : tubercule en AV, tubérosité en ARR
6. Antérieure : surface articulaire cuboïde



# 1. Ostéologie

## Le pied

- **Tarse postérieur**

- **Talus** Os court

- . Trochlée : malléoles médiale / latérale

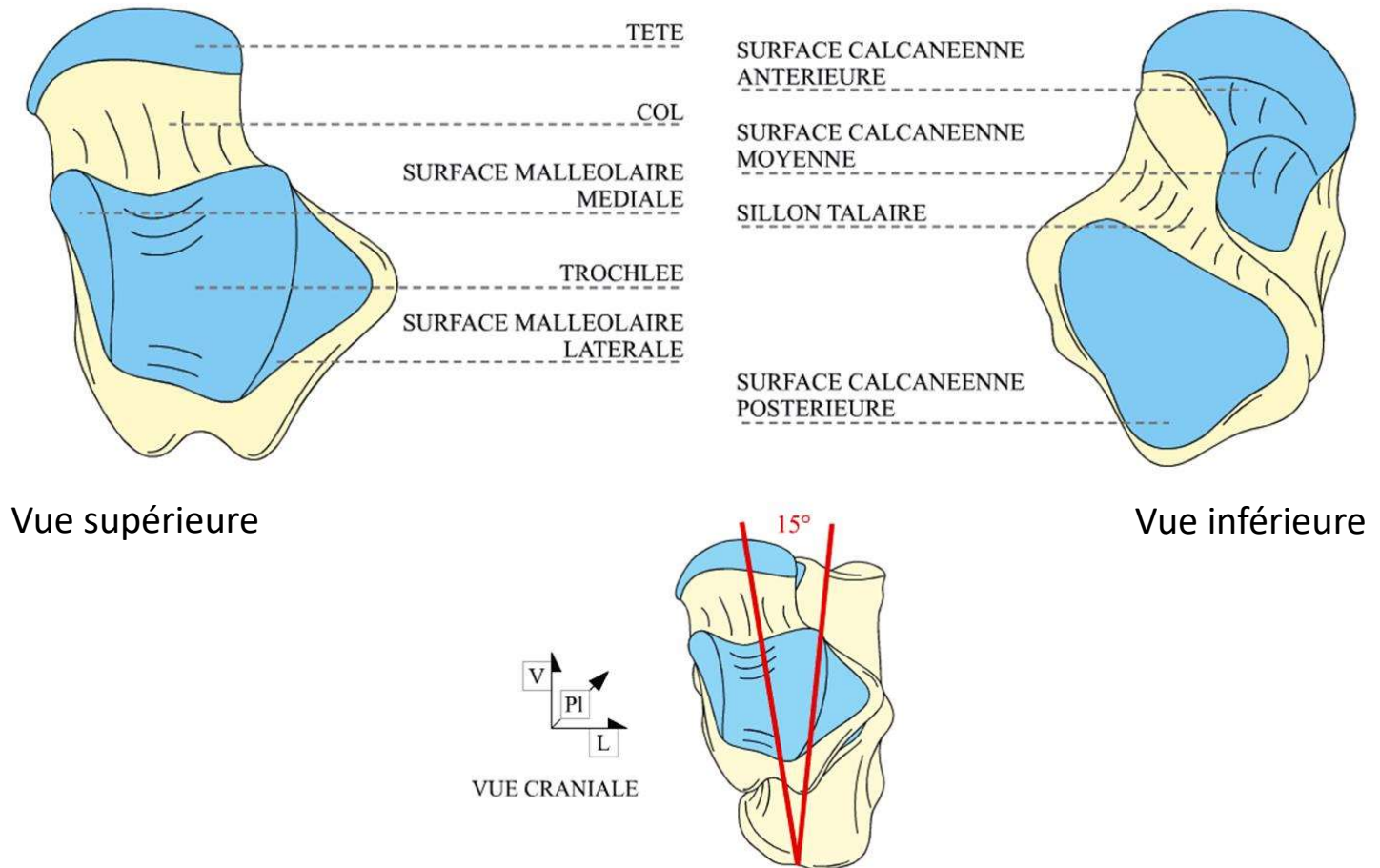
D'avant en arrière

- . Tête : surface naviculaire

- . Col : sillon

- . Corps : 6 faces

- . Aucune insertion musculaire !

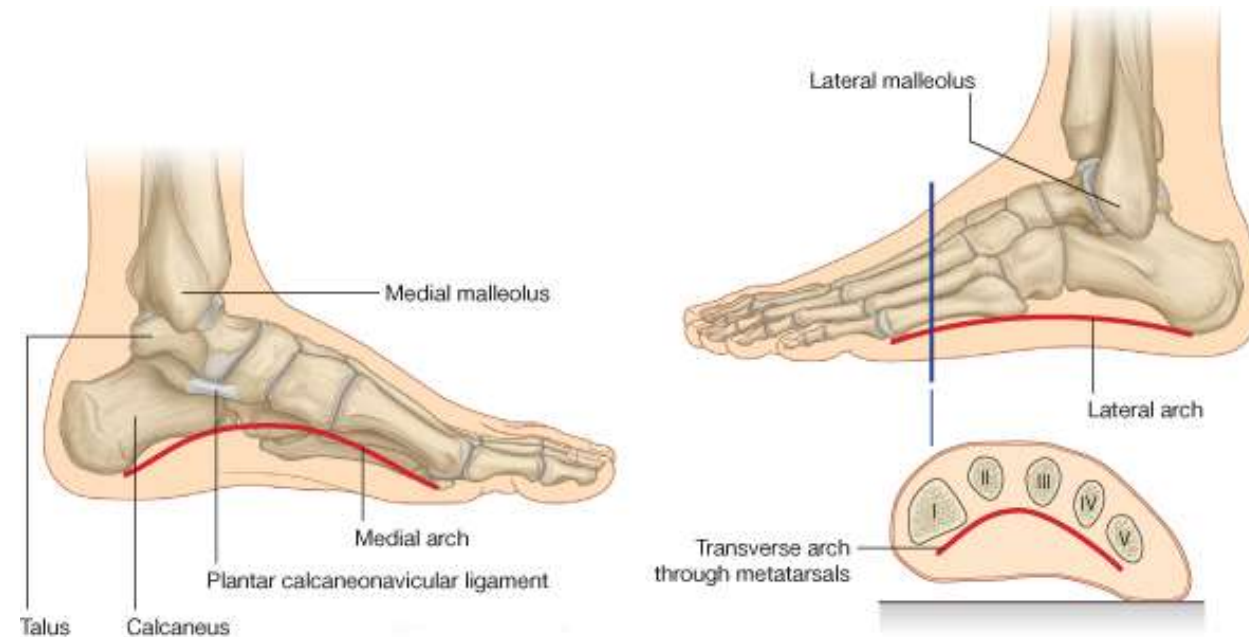


# 1. Ostéologie

## Le pied

### Métatarses

- Os longs
- Base : surface articulaire
- Corps : triangulaire 3 faces
- Tête en avant
- Axe du pied = M2
- Insertion m. court fibulaire M5 & long fibulaire M1



# Plan

## 1. Ostéologie

- Bassin
- Cuisse
- Jambe
- Pied

## 2. Arthrologie

- Hanche
- Genou
- Cheville
- Pied

## 3. Les muscles

Description standard d'une articulation

### 1. Surfaces articulaires

### 2. Moyens de stabilité

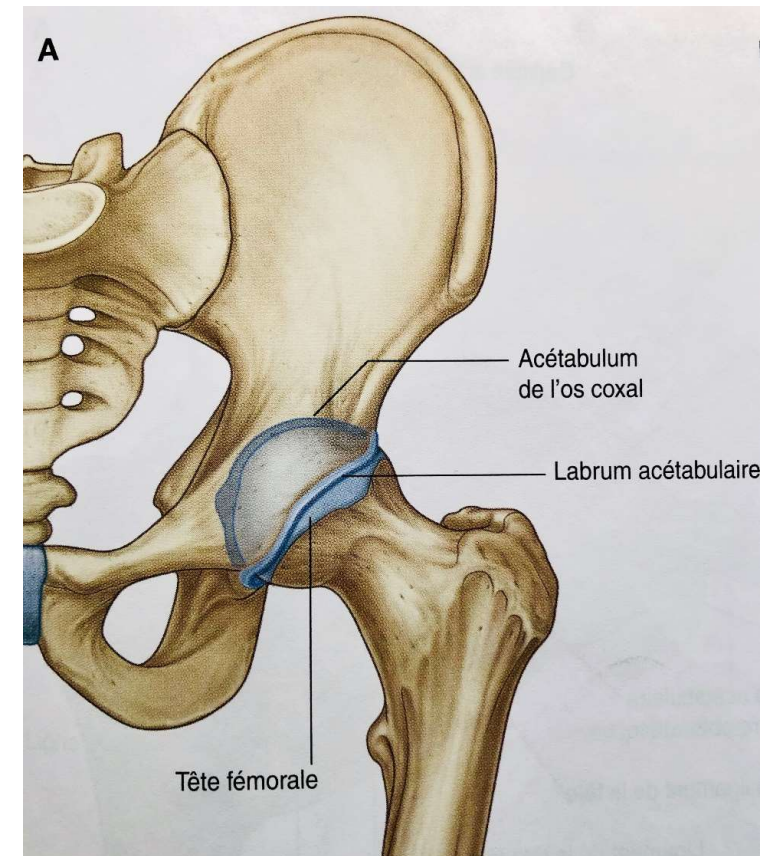
- capsule articulaire (si articulation synoviale avec une membrane synoviale en profondeur)
- ligaments
- muscles

### 3. Anatomie fonctionnelle (Mouvements générés - Biomécanique)

## 2. Arthrologie

### Hanche: articulation coxo-fémorale

- Synoviale, sphéroïde, à 3 ddl
- Supporte la ½ du poids du corps en statique
- Bonne stabilité grâce à une bonne coaptation des pièces osseuses
  - Bonne congruence des **surfaces articulaires**
    - . Acétabulum (« cotyle »)
    - . Labrum
    - . Tête fémorale
  - Solidité des ligaments



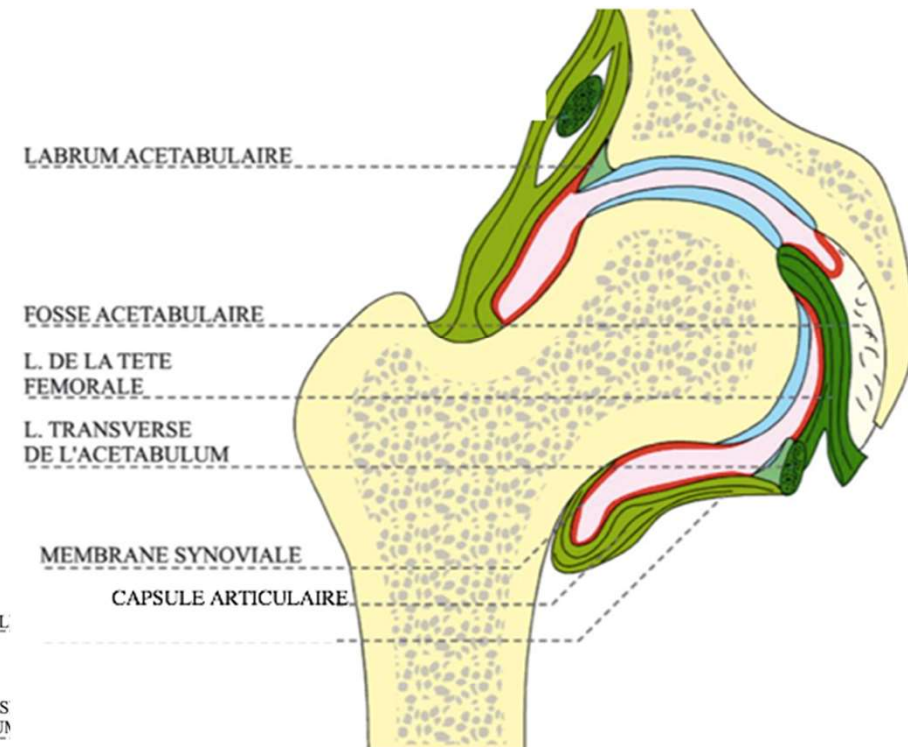
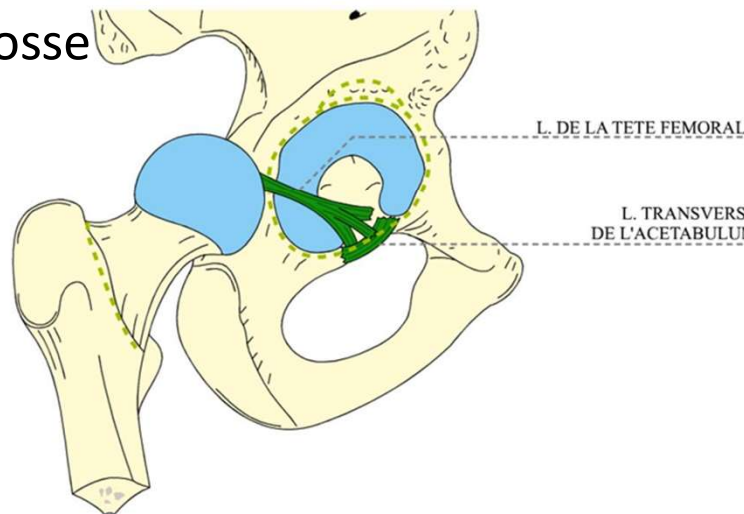
Vue antérieure

## 2. Arthrologie

### Hanche: articulation coxo-fémorale

#### Moyens de stabilité

- Capsule articulaire avec mb synoviale en profondeur
- Ligaments
  - . de la tête fémorale (extra-synovial): de la face postérieure de la tête jusqu'à la fosse acétabulaire



Coupe de l'articulation coxo-fémorale

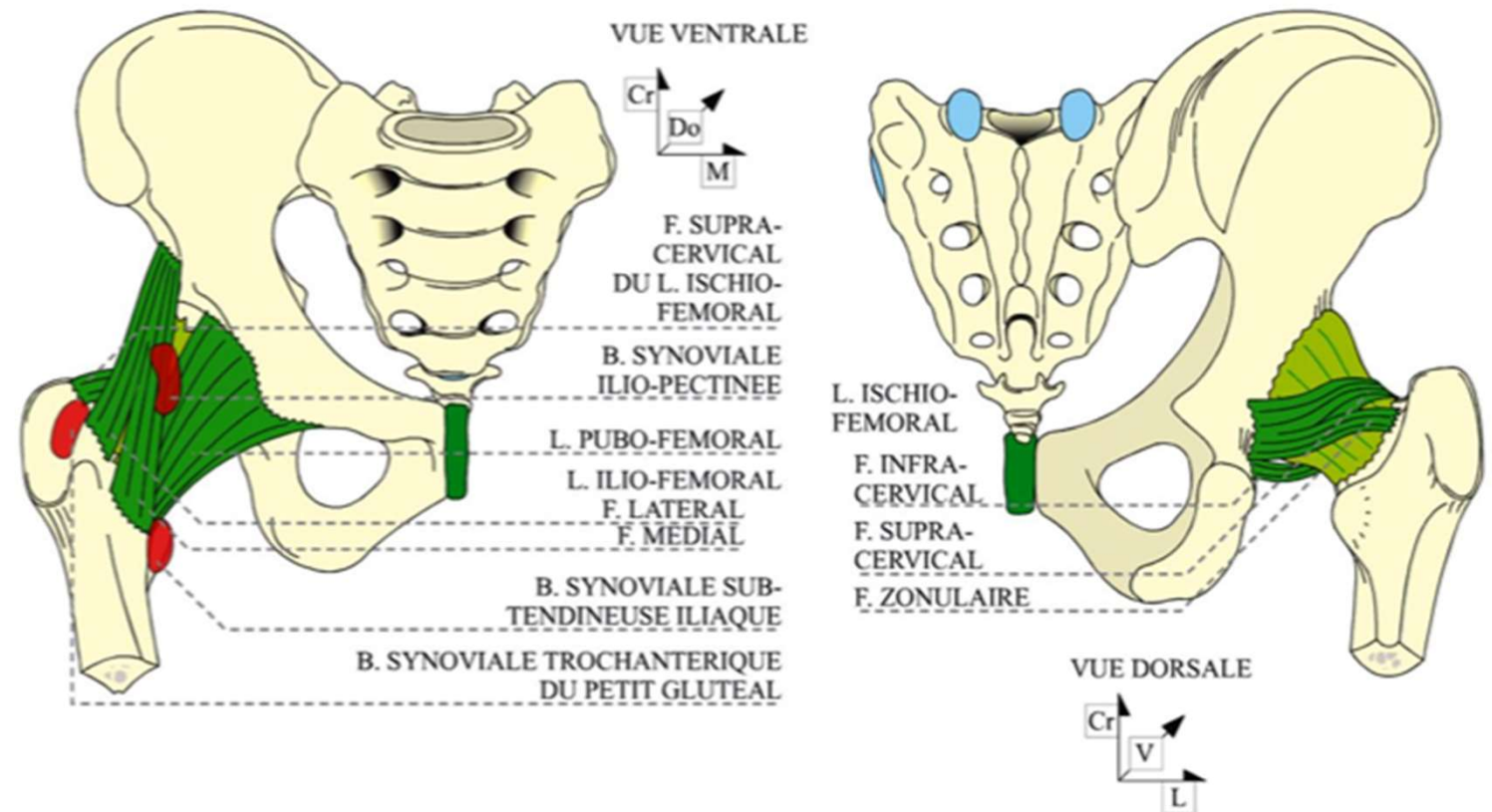


## 2. Arthrologie

### Hanche: articulation coxo-fémorale

- **Moyens de stabilité**

- Ilio-fémoral (ant)
- Pubo-fémoral (ant)
- Ischio-fémoral (post)
- Annulaire (autour du col anatomique)
- De la tête fémorale

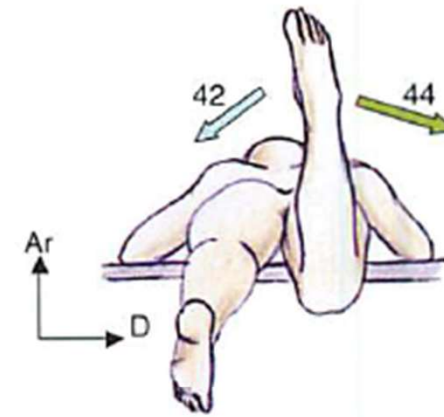


## 2. Arthrologie

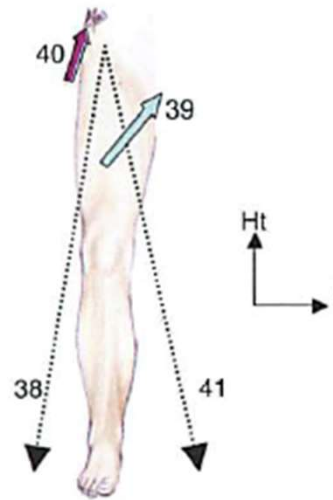
Hanche: articulation coxo-fémorale

- **Biomécanique**

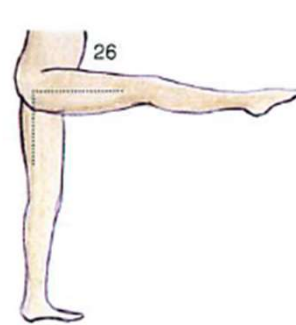
- Sphéroïde, 3 ddl
- Plan sagittal: Flexion 120 à 140° / Extension 20°
- Plan frontal: Abd 45° / Add 30°
- Plan axial: Rot lat 45° / Rot médiale 30°



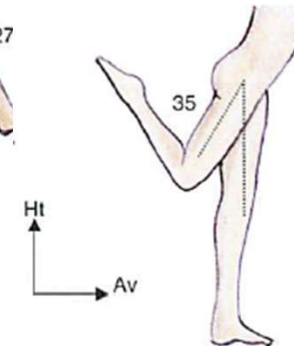
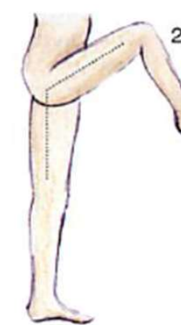Les rotations latérale et médiale



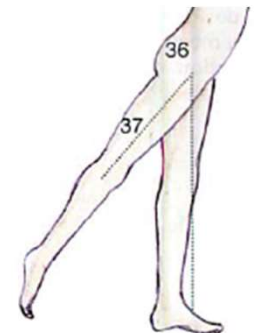
L'abduction-adduction de la hanche dans un plan frontal



La flexion de la hanche genou tendu et genou fléchi



L'extension de la hanche genou fléchi et genou tendu

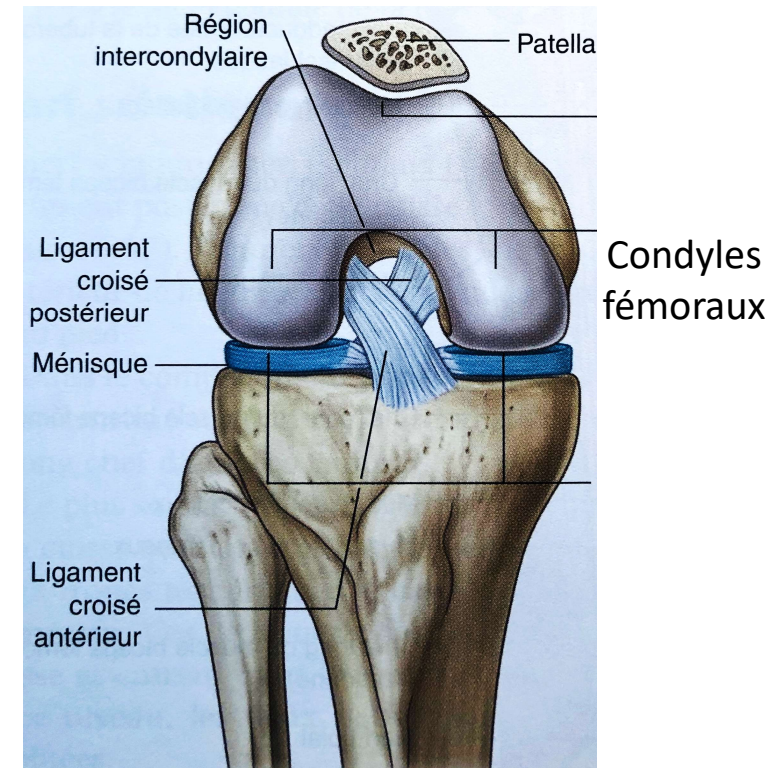


## 2. Arthrologie Genou

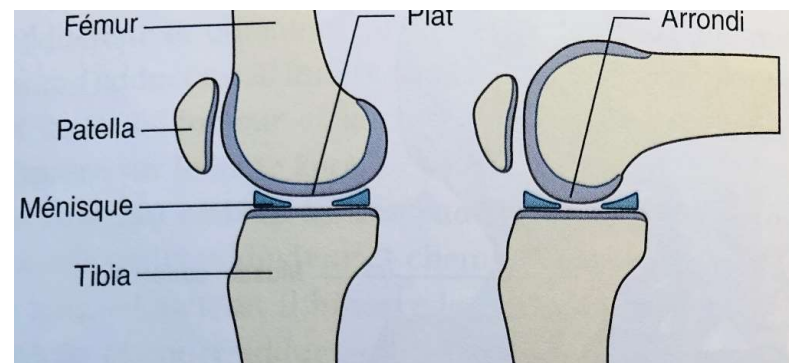
- Complexe articulaire
- artic. fémoro-tibiale
- artic. fémoro-patellaire
- Supporte la  $\frac{1}{2}$  du poids du corps en statique

### Articulation fémoro-tibiale

- **Surfaces articulaires**
- Condyles fémoraux à rayons variables



Vue antérieure



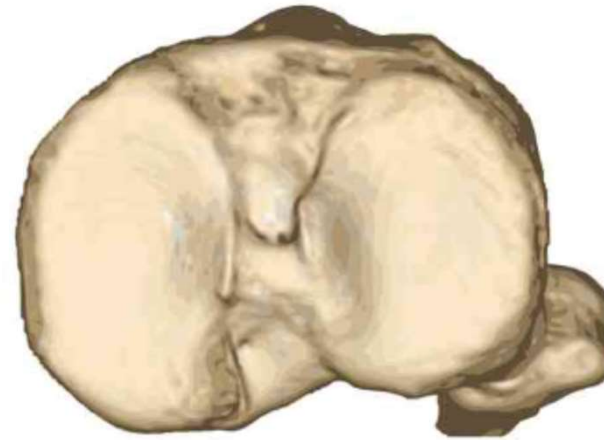
Vues latérales

## 2. Arthrologie Genou

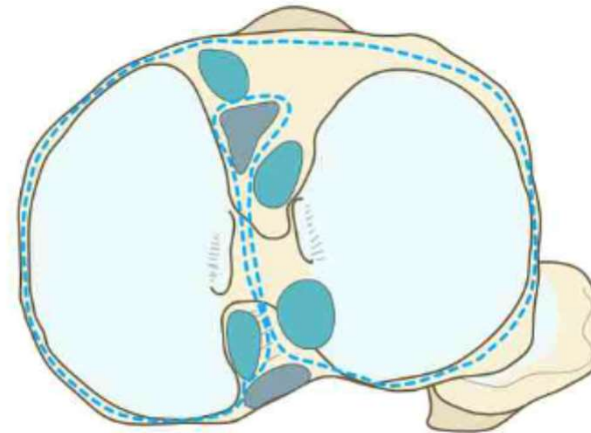
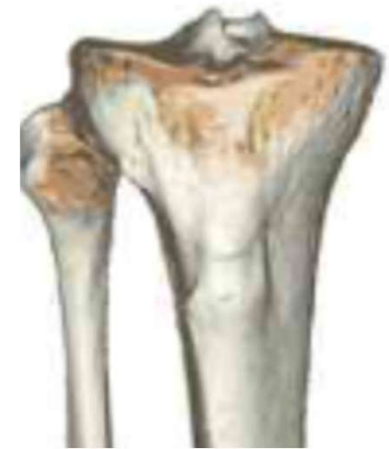### Articulation fémoro-tibiale

- **Surfaces articulaires**
  - Plateau tibial horizontal
  - 2 cavités glénoïdes, méd et lat
  - Ménisques latéral et médial (fibrocartilages)
  - 3 aires intercondyloires
    - . Centrale = éminence intercondyloire
    - . Ant et post
  - Congruence faible

Vues supérieures



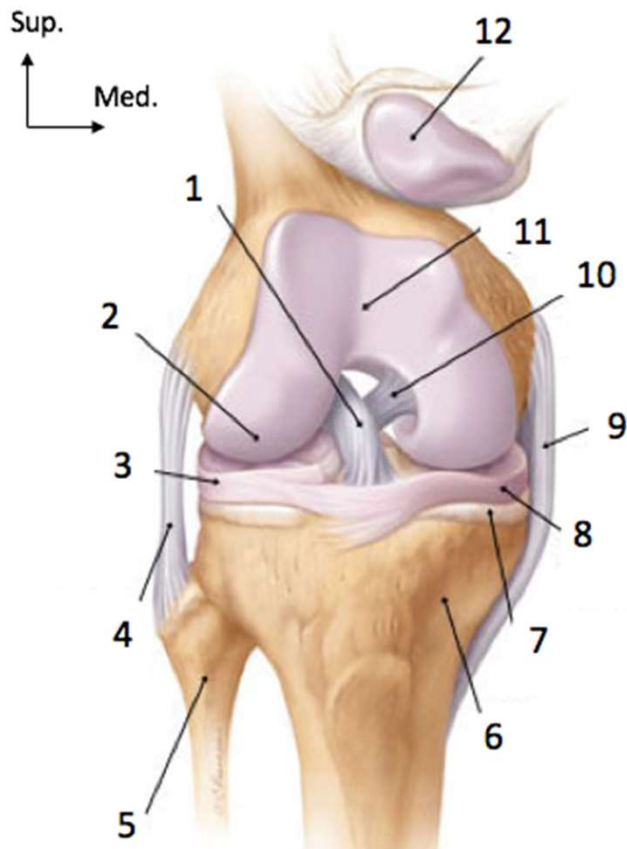
Vue antérieure



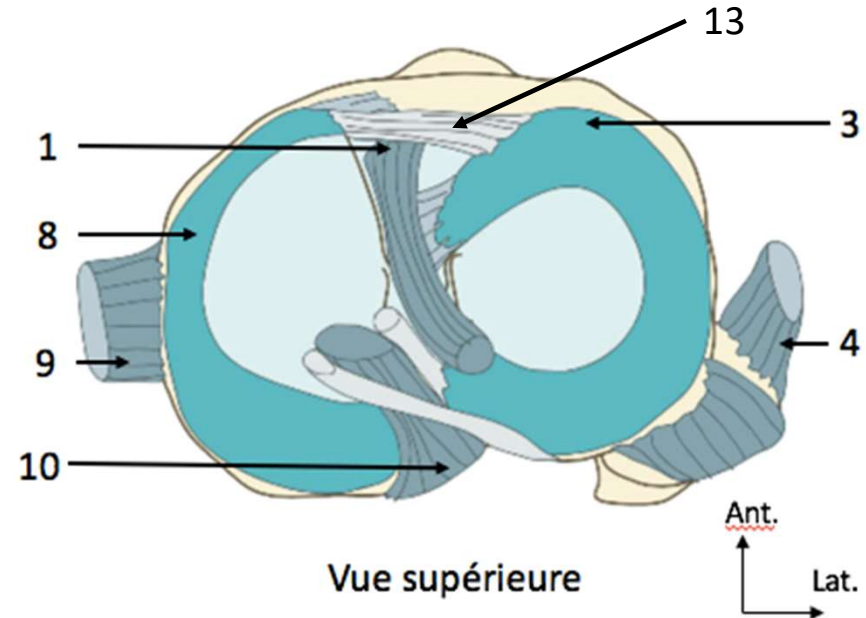
## 2. Arthrologie Genou

### Articulation fémoro-tibiale

- Moyens de stabilité



Face antérieure du genou droit

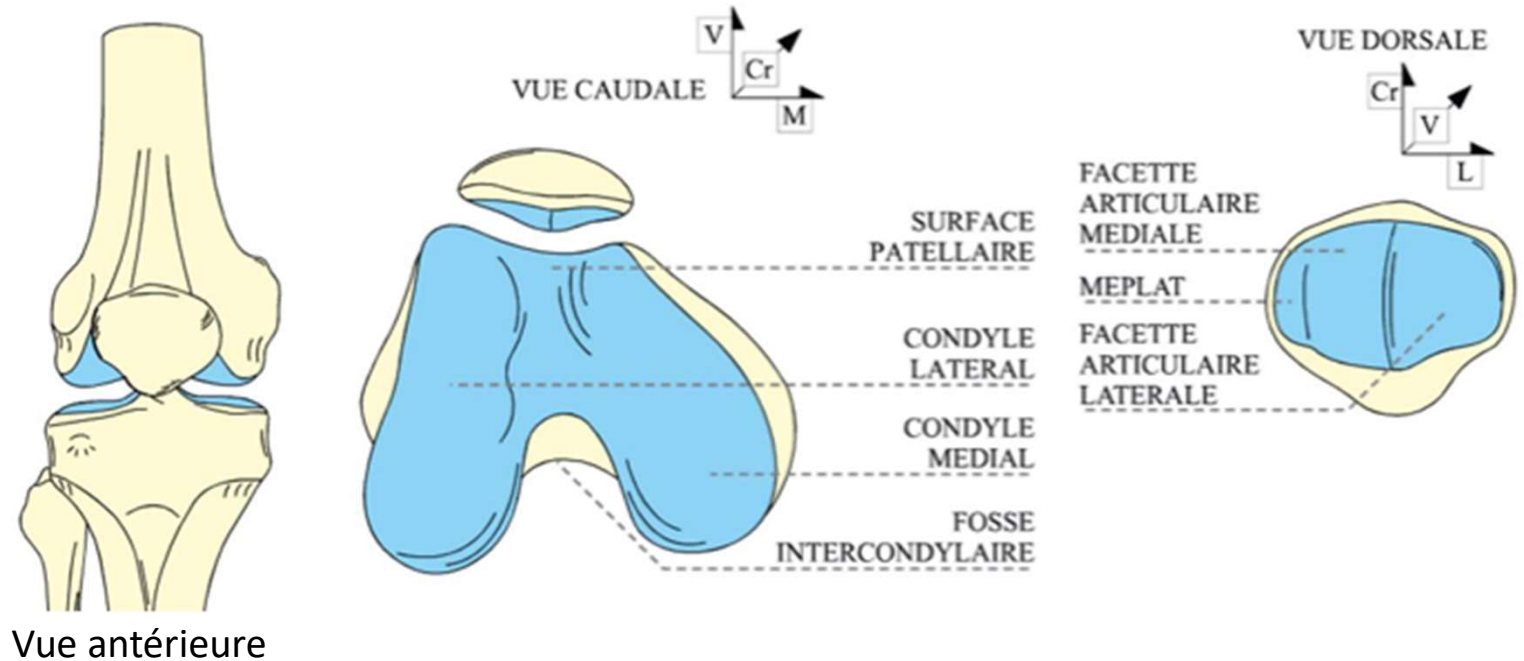


- |                                  |   |
|----------------------------------|---|
| 1. Ligament croisé antérieur     | 7. Epiphyse tibiale proximale (plateau tibial médial) |
| 2. Condyle fémoral latéral       | 8. Ménisque médial                                    |
| 3. Ménisque latéral              | 9. Ligament collatéral tibial                         |
| 4. Ligament collatéral fibulaire | 10. Ligament croisé postérieur                        |
| 5. Fibula                        | 11. Trochlée fémorale                                 |
| 6. Métaphyse tibiale proximale   | 12. Patella réclinée                                  |
|                                  | 13. Ligament transverse du genou                      |

## 2. Arthrologie Genou

### Articulation fémoro-patellaire: Ginglyme

- **Surfaces:** patellaire du fémur et 2/3 face post de la patella
- **Moyens de stabilité:** capsule et mb synoviales, ligaments



## 2. Arthrologie Genou

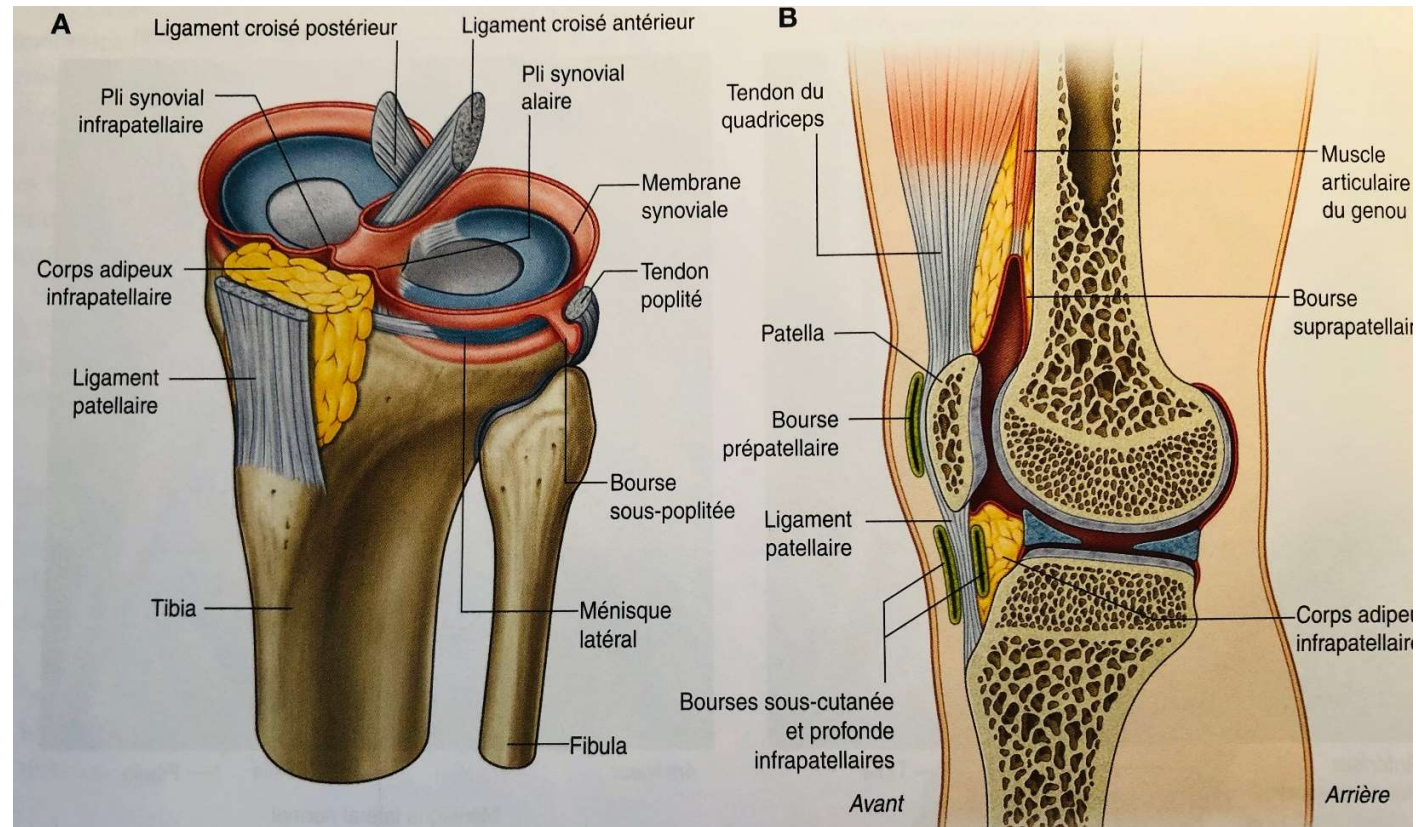
- **Moyens de stabilité**

- **Capsule articulaire**

- . Commune pour les 2 articulations du genou

- . Renforcée en arrière en formant les coques condyliennes (épaisses pour supporter des insertions musculaires)

- . Membrane synoviale à sa face profonde formant des expansions (bourses)



Vue antéro-latérale genou G

Coupe sagittale

## 2. Arthrologie Genou

- **Moyens de stabilité**

- **Ligaments**

Renforcent la capsule:

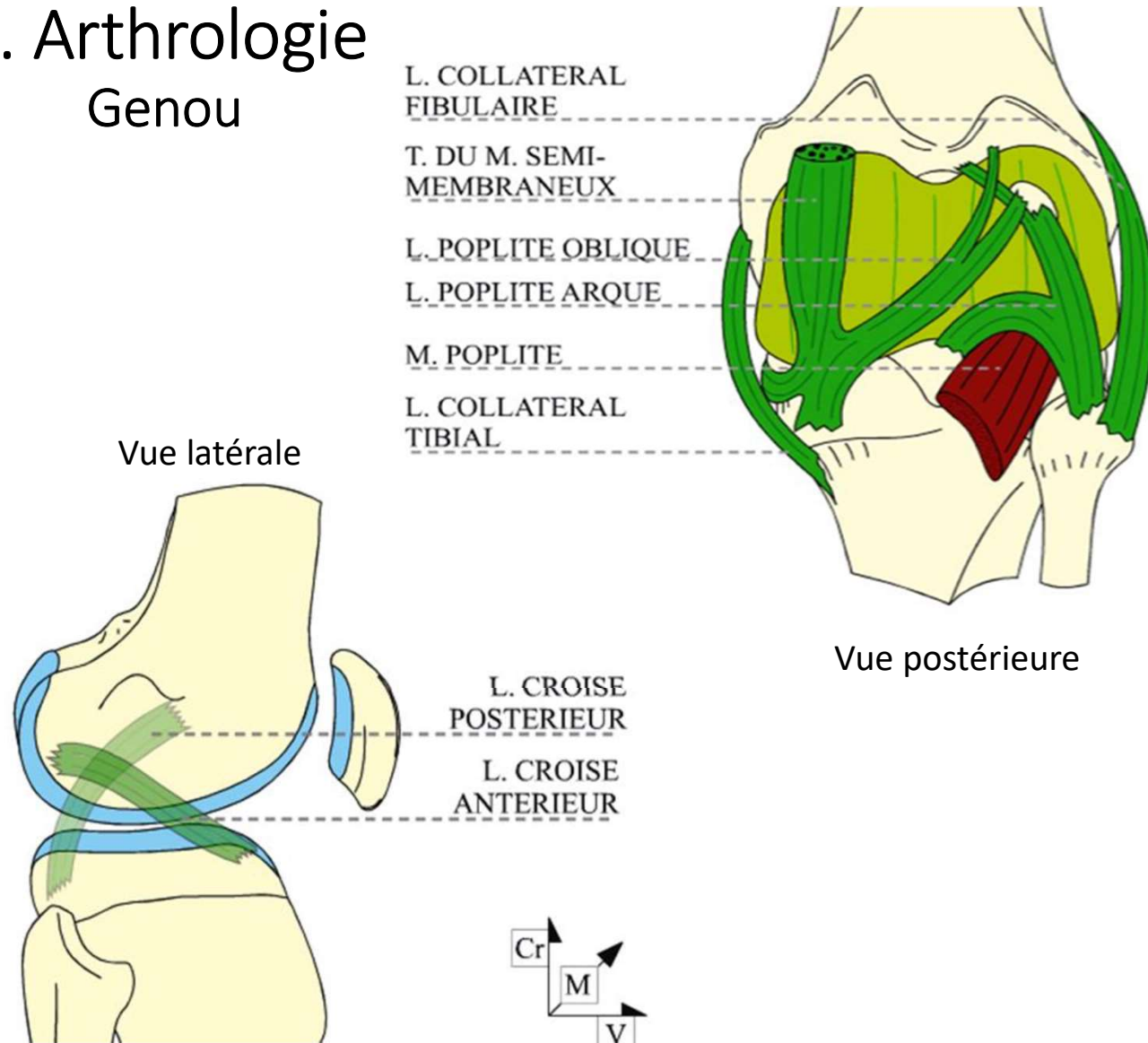
- . Collatéral médial (tibial)
- . Collatéral lat (fibulaire)

Intra-articulaires:

- . Croisé ant (LCA)
- . Croisé post (LCP)

Autres:

- . Patellaire
- . Poplité oblique et poplité arqué

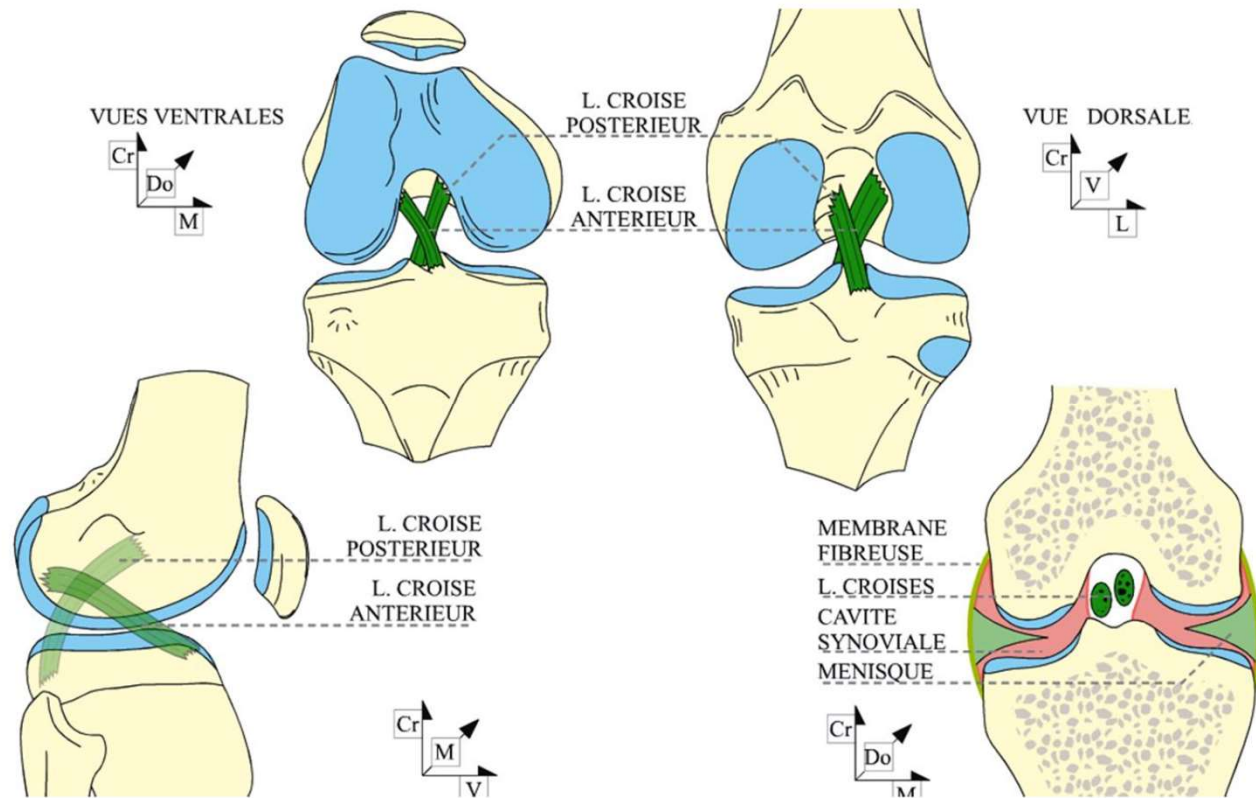




## 2. Arthrologie Genou

- **Moyens de stabilité**

- Ménisques = cals,
- Ligaments collatéraux = haubans,
- Ligaments croisés = pivots de l'articulation.



## 2. Arthrologie Genou

- **Moyens de stabilité**

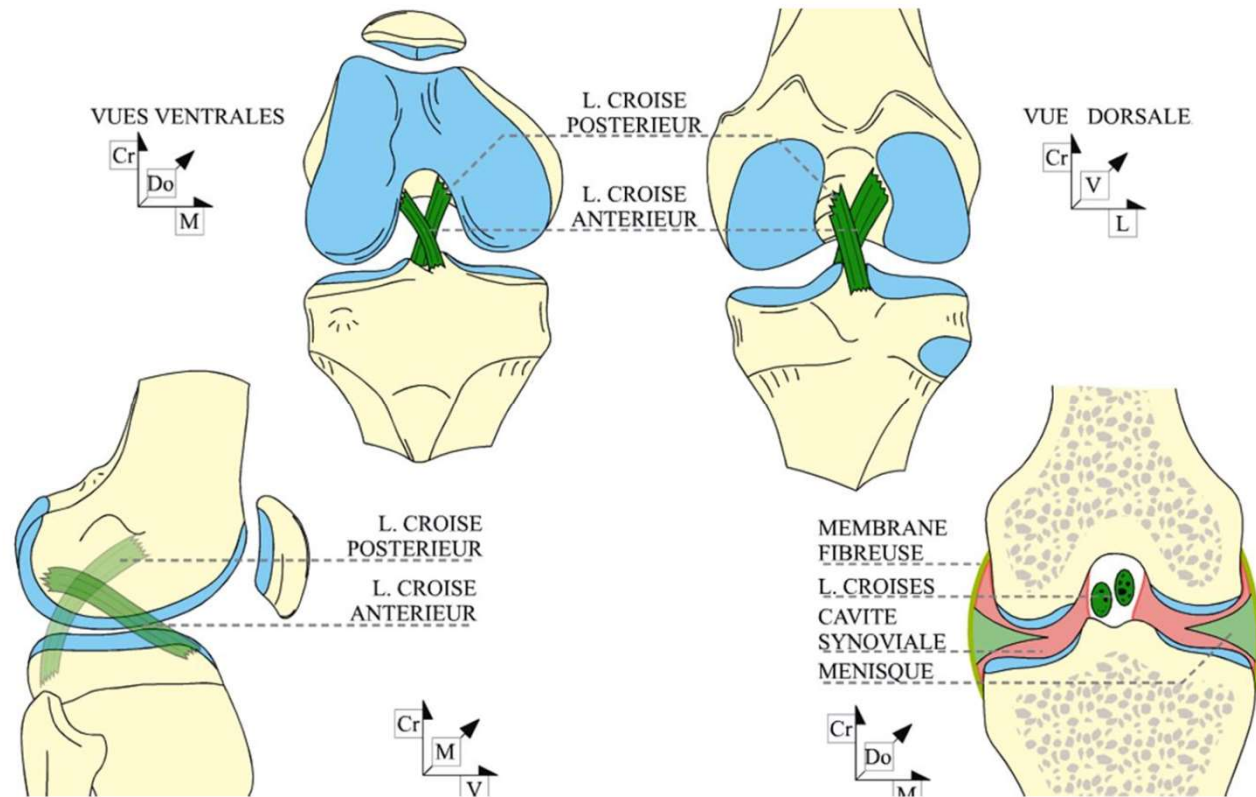
- Ligaments croisés

- . LCA: origine de l'aire intercondyloire ant (en ARR de la corne ant du ménisque médial)

- > trajet vers le haut et l'ARR

- > face médiale du condyle latéral

- L=4cm, limite le déplacement du tibia vers l'AV



## 2. Arthrologie Genou

- **Moyens de stabilité**

- Ligaments croisés

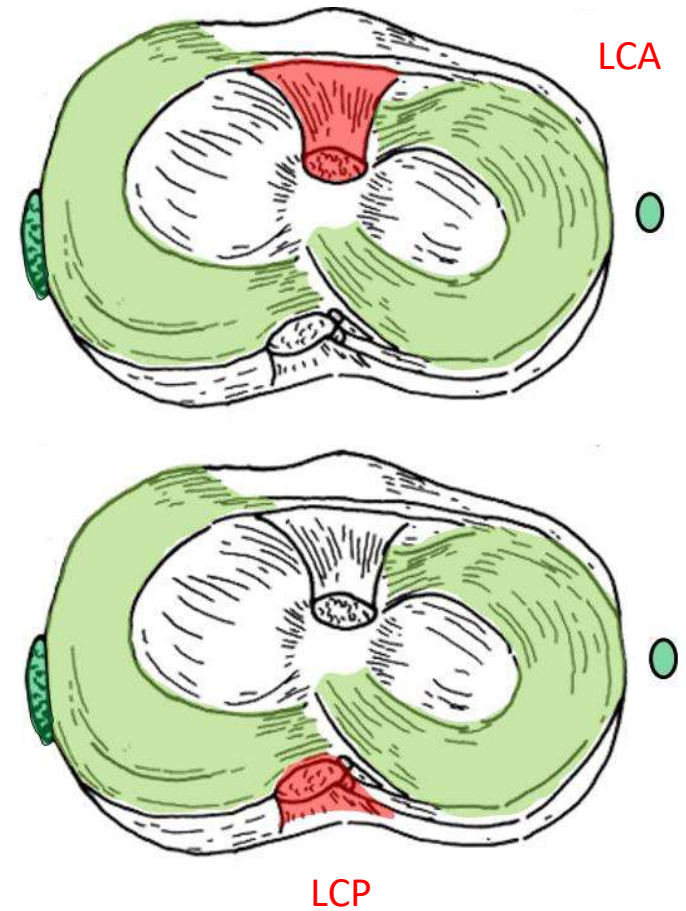
- . LCP: origine de l'aire intercondyalaire post (en ARR des cornes post des ménisques)

- > trajet le long du condyle médial

- > term sur face lat du condyle fémoral médial

- L=3cm, limite le déplacement du tibia vers l'ARR

Vues supérieures



## 2. Arthrologie Genou

- **Biomécanique:** 1 ddl

- Extension:  $0^\circ$  (position anat de repos)

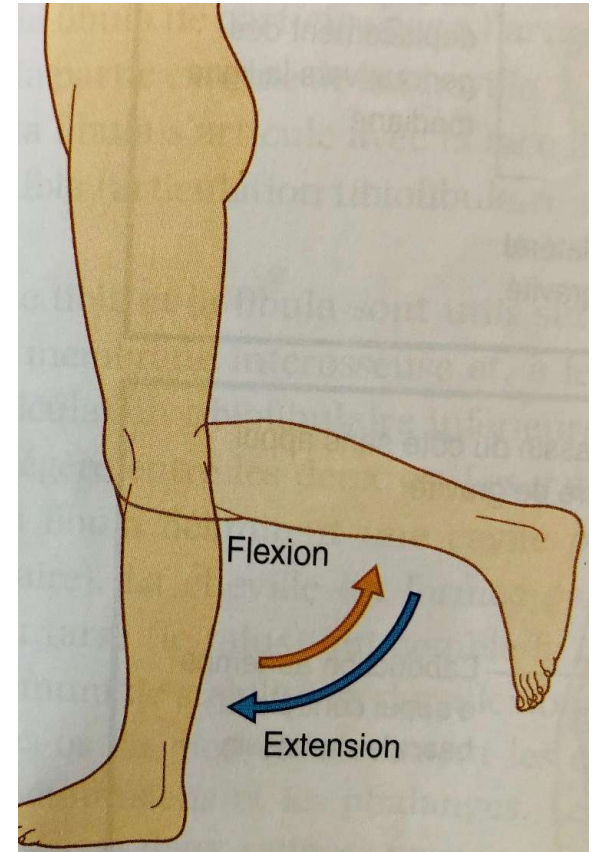
Limitée par les ligaments et les muscles péri-articulaires

Position de stabilité maximum

Mise en tension du LCP et ligt collat fibulaire

- Flexion:  $130-150^\circ$ , associée à un mouvement de rotation médiale de  $20^\circ$  de la jambe + pied sur la cuisse

Mise en tension du LCA et ligt collat tibial



## 2. Arthrologie Jambe

- **Articulations tibio-fibulaires**

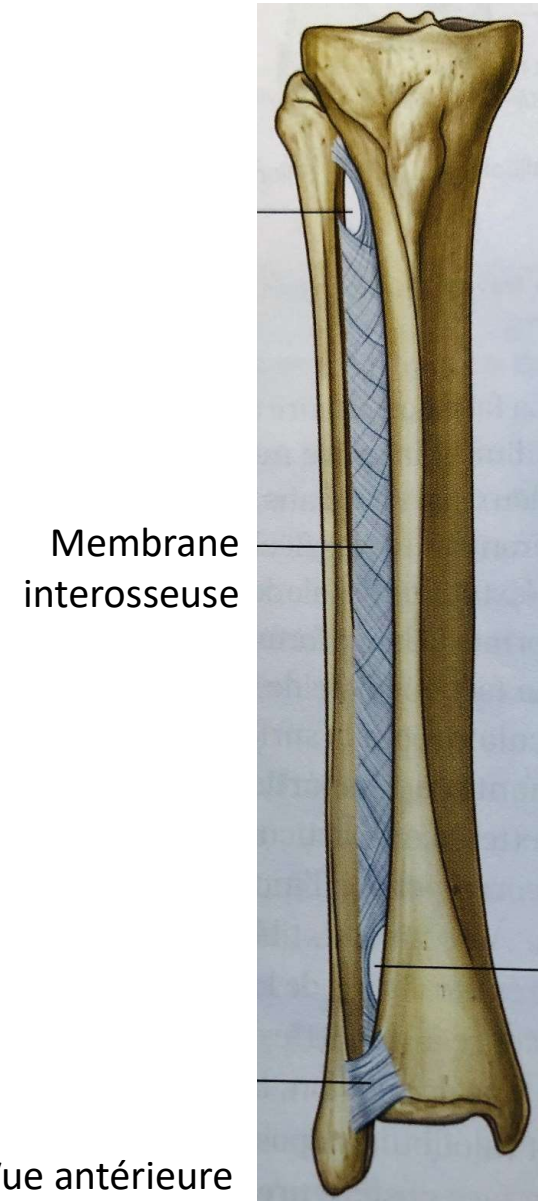
- **Proximale**

- Synoviale avec capsule
- Entre tête fibulaire et condyle lat tibial
- Ligaments forts, peu de mobilité

- **Distale**

- Fibreuse (pas de cartilage): pas de mvt = syndesmose
- Entre incisure tibiale de la fibula et incisure fibulaire du tibia
- Très stable: ++ pour la cheville

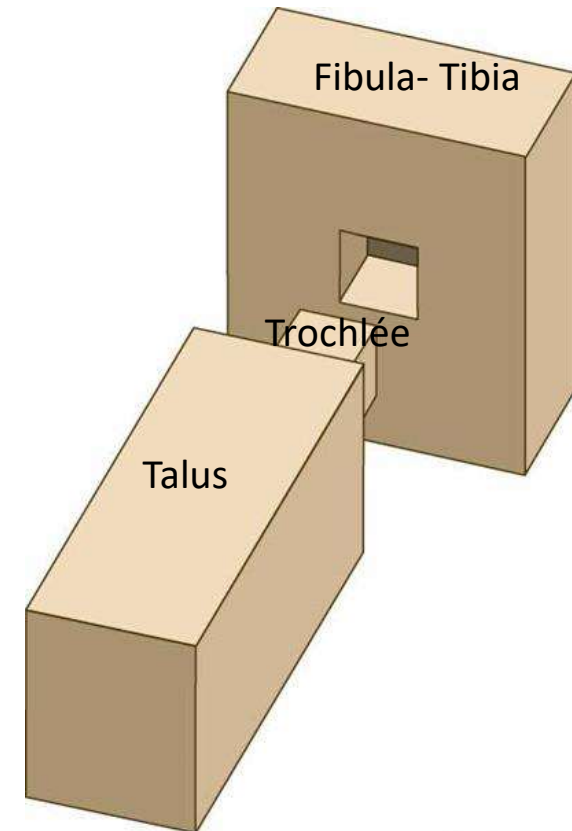
Renforcées par la mb interosseuse



## 2. Arthrologie Cheville

Cheville composée de 2 articulations

- Articulation tibio-fibulaire distale
- **Articulation talo-crurale** (tibio-tarsienne)
  - trochléenne, synoviale
  - Pince bimalléolaire entourant la trochlée du talus
  - Très stable grâce à une bonne congruence osseuse et plusieurs ligaments



Academy Artworks

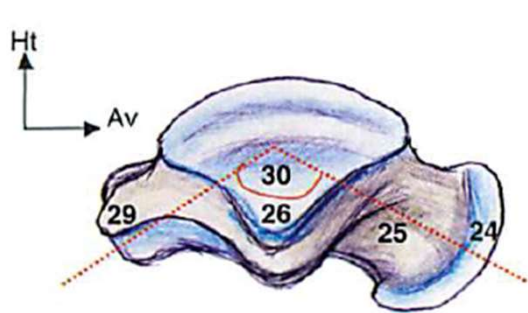
Equivalente à un système de tenon (= trochlée)  
– mortaise (= cavité entre fibula et tibia)

## 2. Arthrologie Cheville

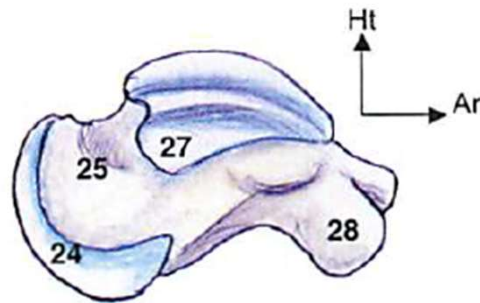
### Articulation talo-crurale

#### • Surfaces articulaires

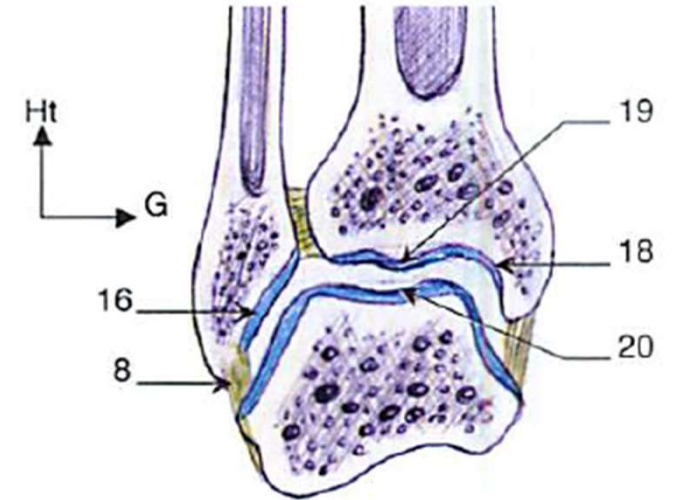
- Tibia: surf inf (pilon tibial) et surf de la malléole médiale
- Fibula: surf articulaire de la malléole lat
- Talus: surf sup du corps (20), étendue en médial (27) et latéral (26) pour les surf malléolaires



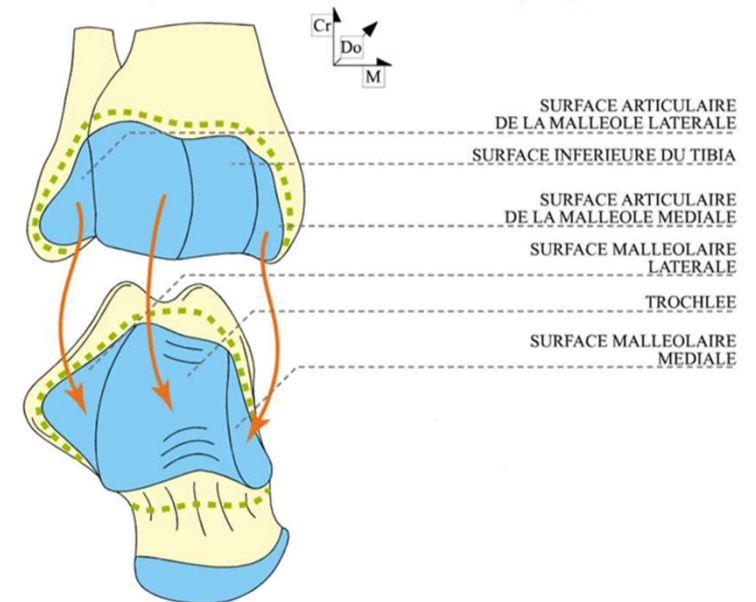
Vue latérale du talus



Vue médiale du talus



Coupe frontale de l'articulation talo-crurale



## 2. Arthrologie Cheville

### Articulation talo-crurale

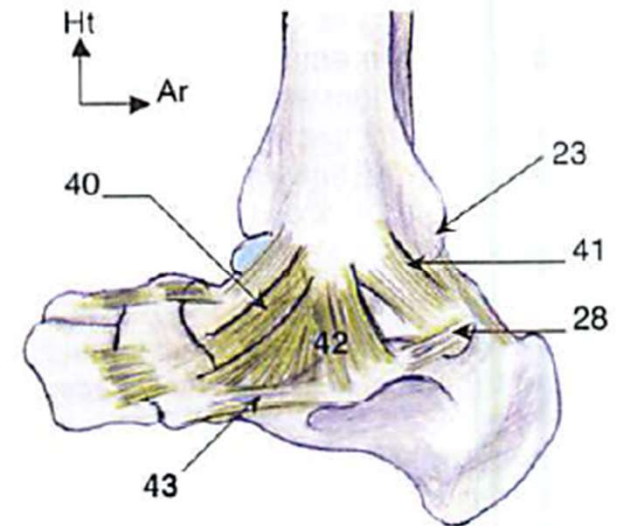
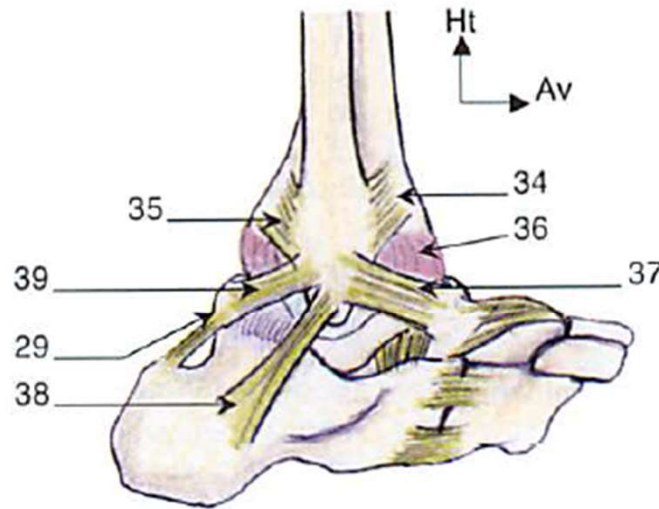
- **Moyens de stabilité**

- Capsule articulaire

- Ligaments collatéraux

- . Latéral (3 faisceaux -37,38,39)

- . Médial avec un plan profond (40, 41) et superficiel (42)



Le système ligamentaire latéral (à gauche) et médial de l'articulation talo-crurale

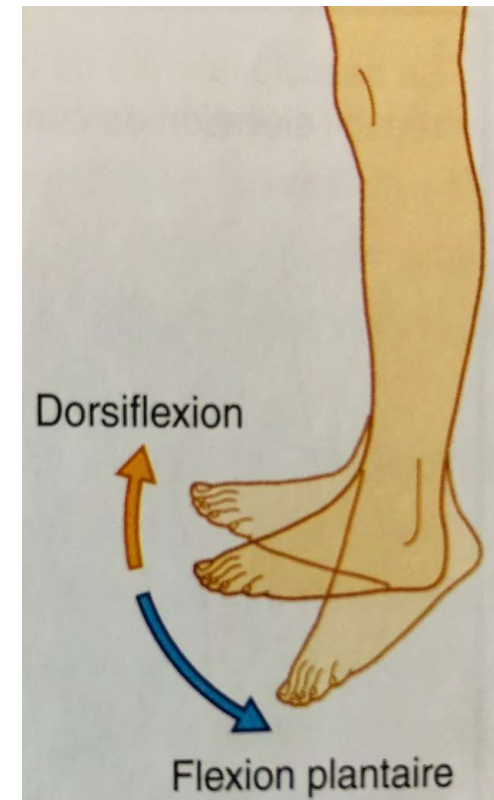


## 2. Arthrologie Cheville

- **Biomécanique:** 1 ddl
  - Flexion (dorsi-flexion):  $20^{\circ}$
  - Extension (flexion plantaire):  $45^{\circ}$

### Pathologies fréquentes

- Entorses
- Rares luxations



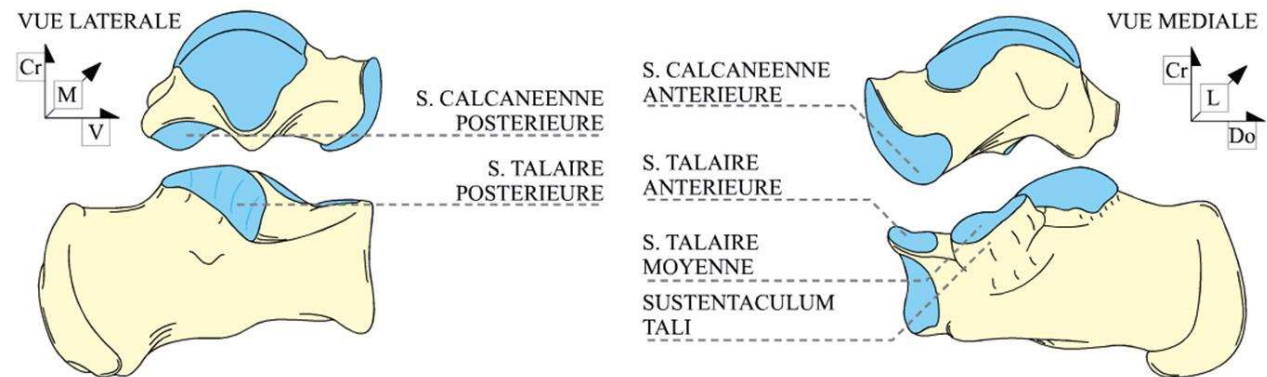
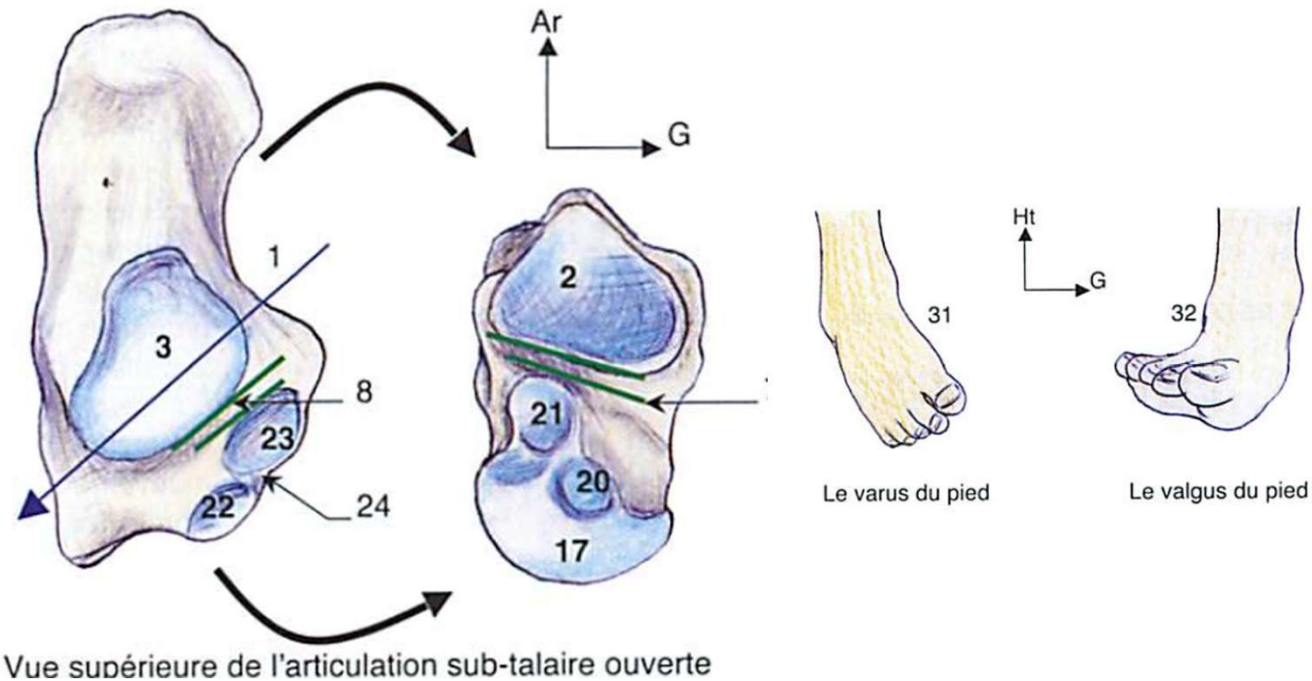
## 2. Arthrologie Pied

- **Articulation subtalaire**

- trochoïde, synoviale
- Entre face inf talus et face sup calcanéum
- Nombreux ligaments
- Mouvements de rotation

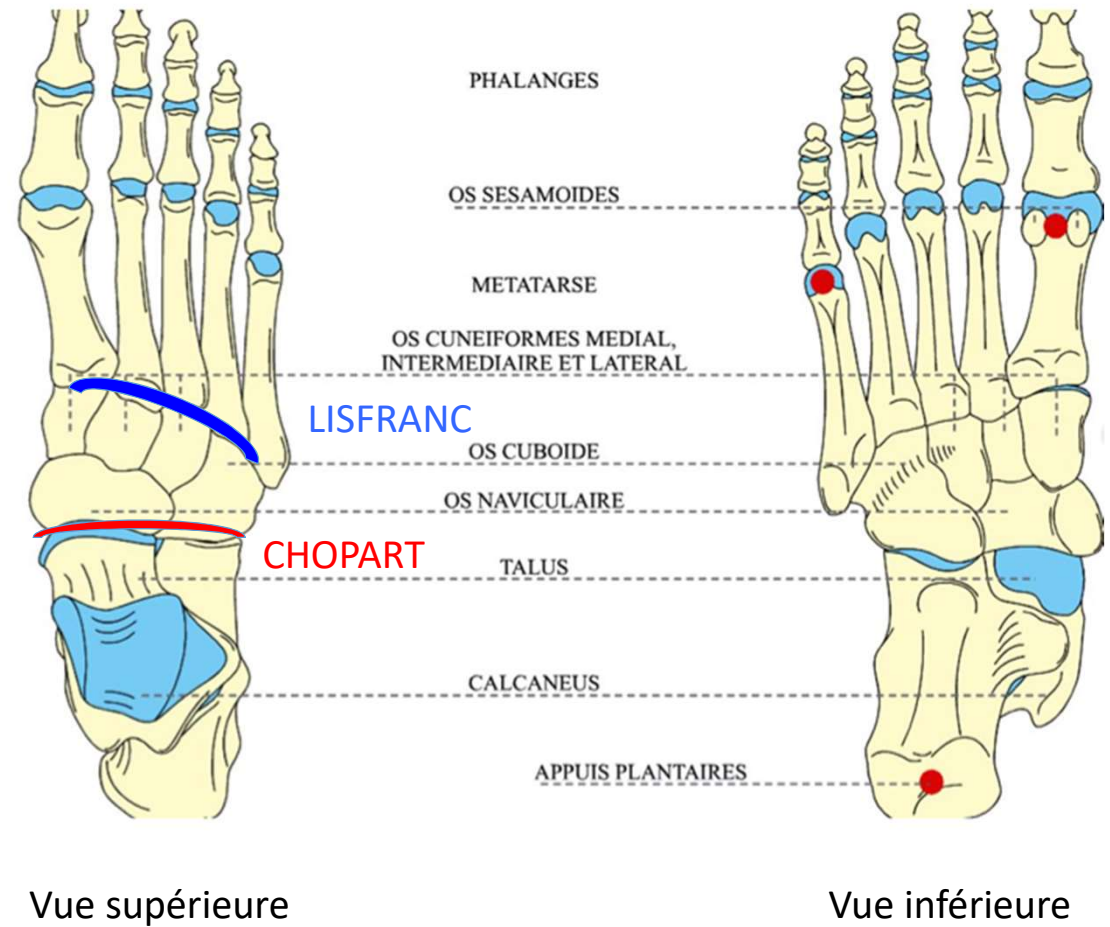
. Eversion  $10^\circ$  = rot lat du pied  
(plante regarde en DH) VALGUS

. Inversion  $20^\circ$  = rot médiale du pied  
(plante regarde en DD) VARUS



## 2. Arthrologie Pied

- **Articulations du pied**
- **Intertarsienne (Chopart)**: entre talus-calcanéum et os naviculaire-cuboïde
- **Tarso-métatarsienne (Lisfranc)**
- Métatarso-phalangiennes
- Inter-phalangiennes



# Plan

## 1. Ostéologie

- Bassin
- Cuisse
- Jambe
- Pied

## 2. Arthrologie

- Hanche
- Genou
- Cheville
- Pied

## 3. Les muscles

### Muscles

- Région glutéale
- Cuisse: 3 groupes
- Jambe: 3 groupes
- Pied

## 3. Les muscles

- Muscles de la région glutéale (de la fesse): 3 plans
  - superficiel: grand fessier et tenseur du fascia lata
  - moyen: moyen fessier
  - profond: petit fessier, muscles pelvi-trochantériens
- Cuisse
  - Gr musc antérieur
  - Gr musc post
  - Gr musc médial
- Jambe
  - Gr ant: ext orteils, fléch pied
  - Gr lat: éverseur du pied
  - Gr post: fléch orteils, ext pied
- Pied
  - du dos du pied
  - plantaires médiaux: pour le 1<sup>er</sup> orteil
  - plantaires lat: pour le 5<sup>ème</sup> orteil

# 3. Les muscles

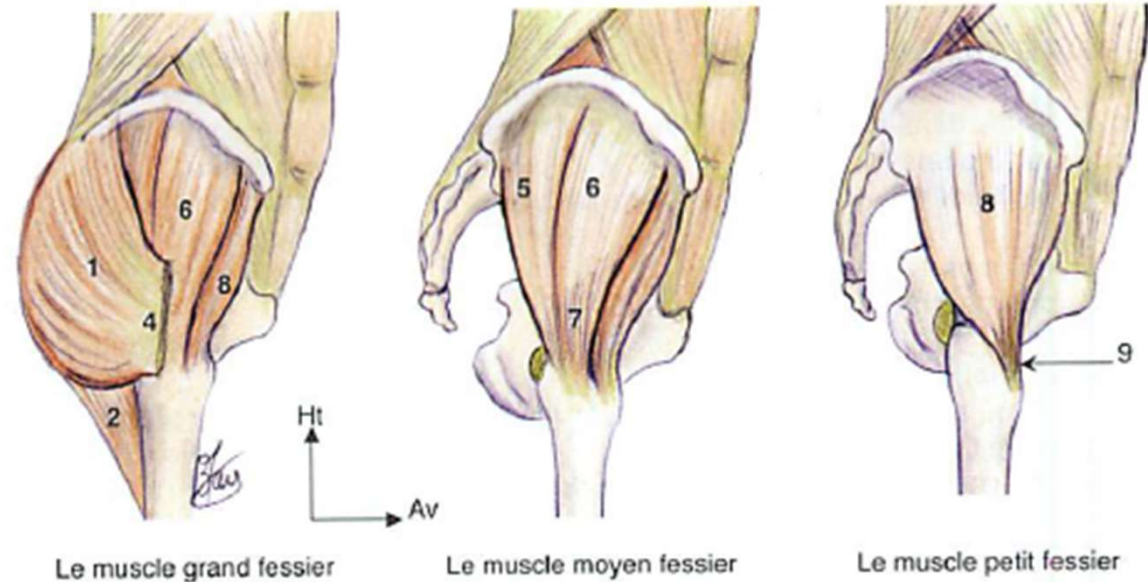
## La région glutéale

### Plan

- superficiel: grand fessier (1) et tenseur du fascia lata
- moyen: moyen fessier (5,6)
- profond: petit fessier (8), muscles pelvi-trochantériens

*Abducteur cuisse, rot lat (gd et moy fessier), rot médiale (moy et petit fessier)*

*Maintien sagittal du MI à la marche*



Vues latérales

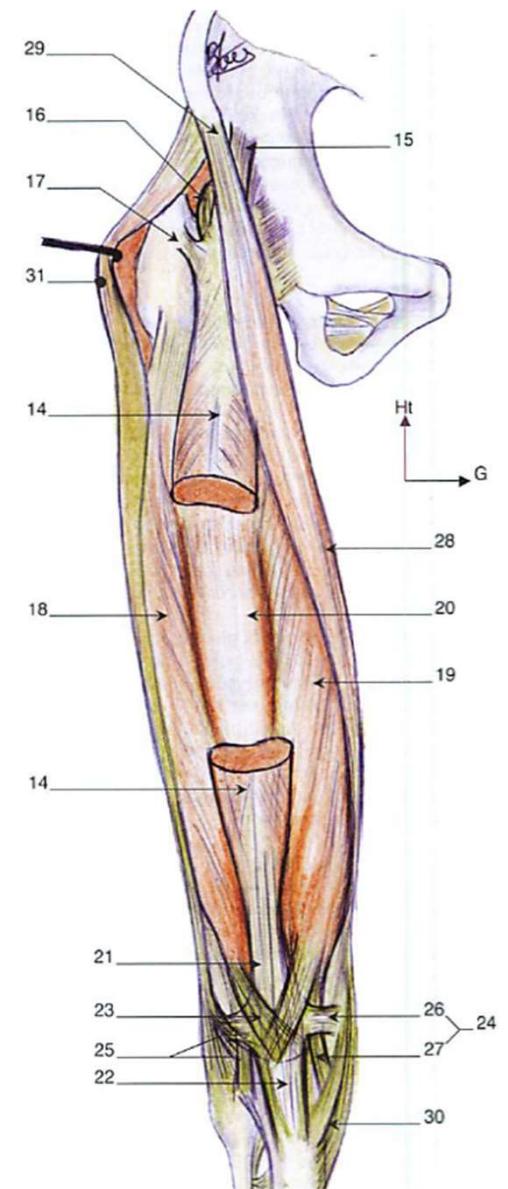
### 3. Les muscles Cuisse – groupe musc ant

- Muscle quadriceps
  - Droit fémoral (14)
  - Vaste latéral (18)
  - Vaste médial (19)
  - Vaste intermédiaire (20)

Terminaison au tendon quadricipital (14) puis patellaire (22)

*Extenseur du genou*

- . Muscle sartorius (29)



Vue antérieure

### 3. Les muscles Cuisse – groupe musc post

Appelés muscles ischio-jambiers

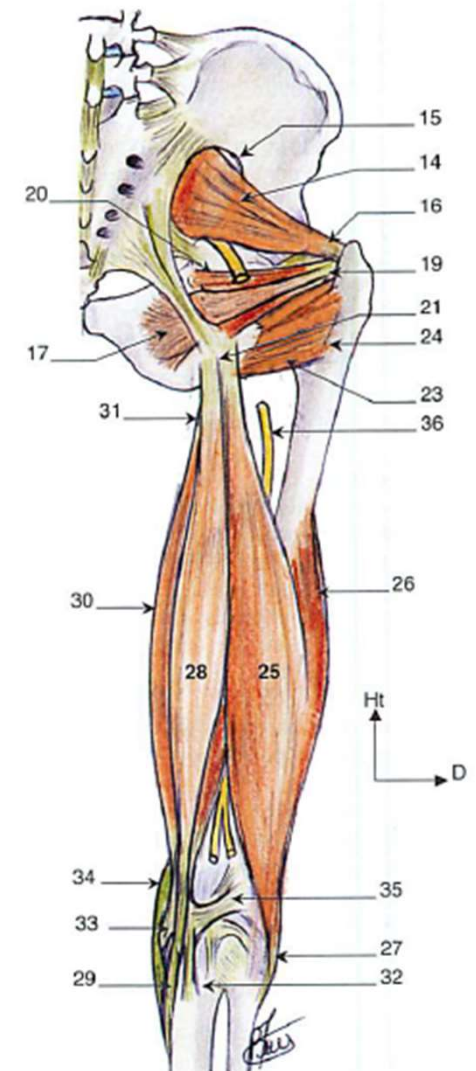
- Muscle biceps fémoral (25,26)
- Muscle semi-tendineux (28)
- Muscle semi-membraneux (30)

*Fléchisseurs de jambe*

*Extenseurs de la cuisse*

*NB: muscles pelvi-trochantériens (14, 16, 17, 19, 20, 23)*

Vue postérieure

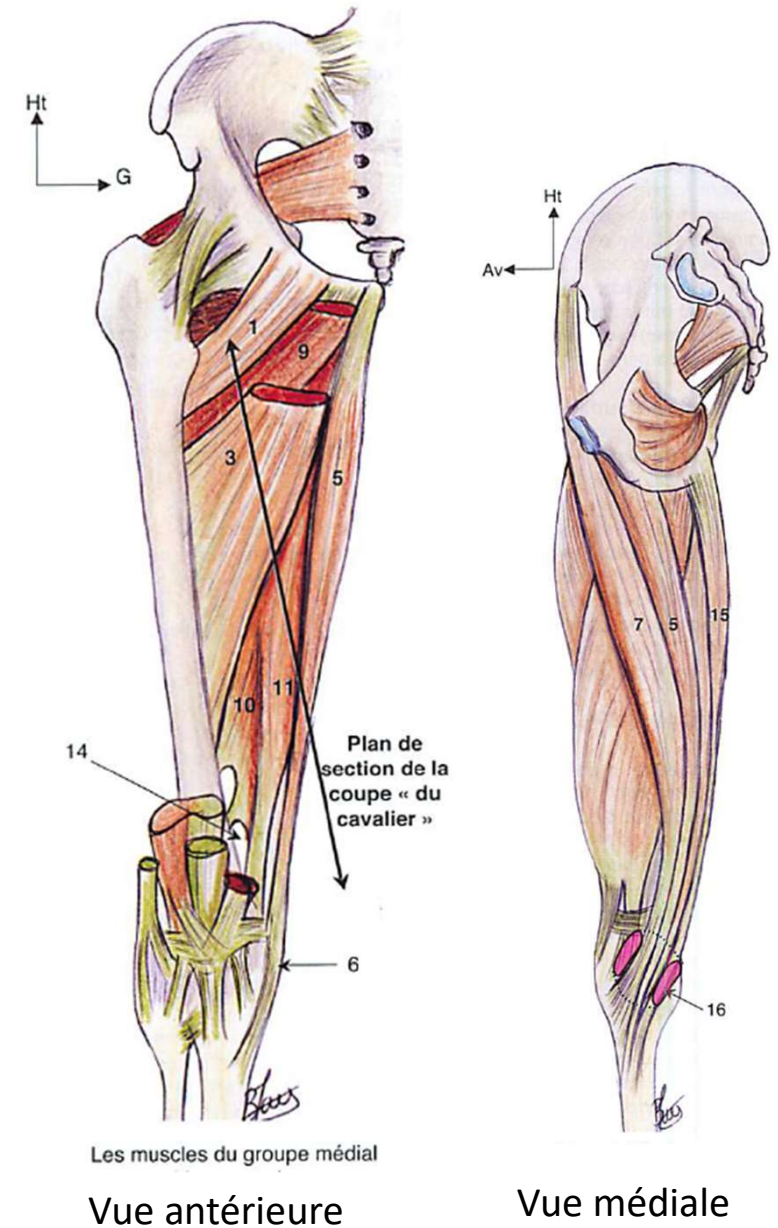




### 3. Les muscles

#### Cuisse – groupe musculaire médial

- Les adducteurs (grand-10-11 , long-3, court-9)  
*Adducteurs et fléchisseurs de hanche*
- A part: les muscles de la patte d'oie = 3 groupes
  - Sartorius (7): ant
  - Gracile (5): médial
  - Semi-tendineux (15): post*Fléchisseurs de jambe*

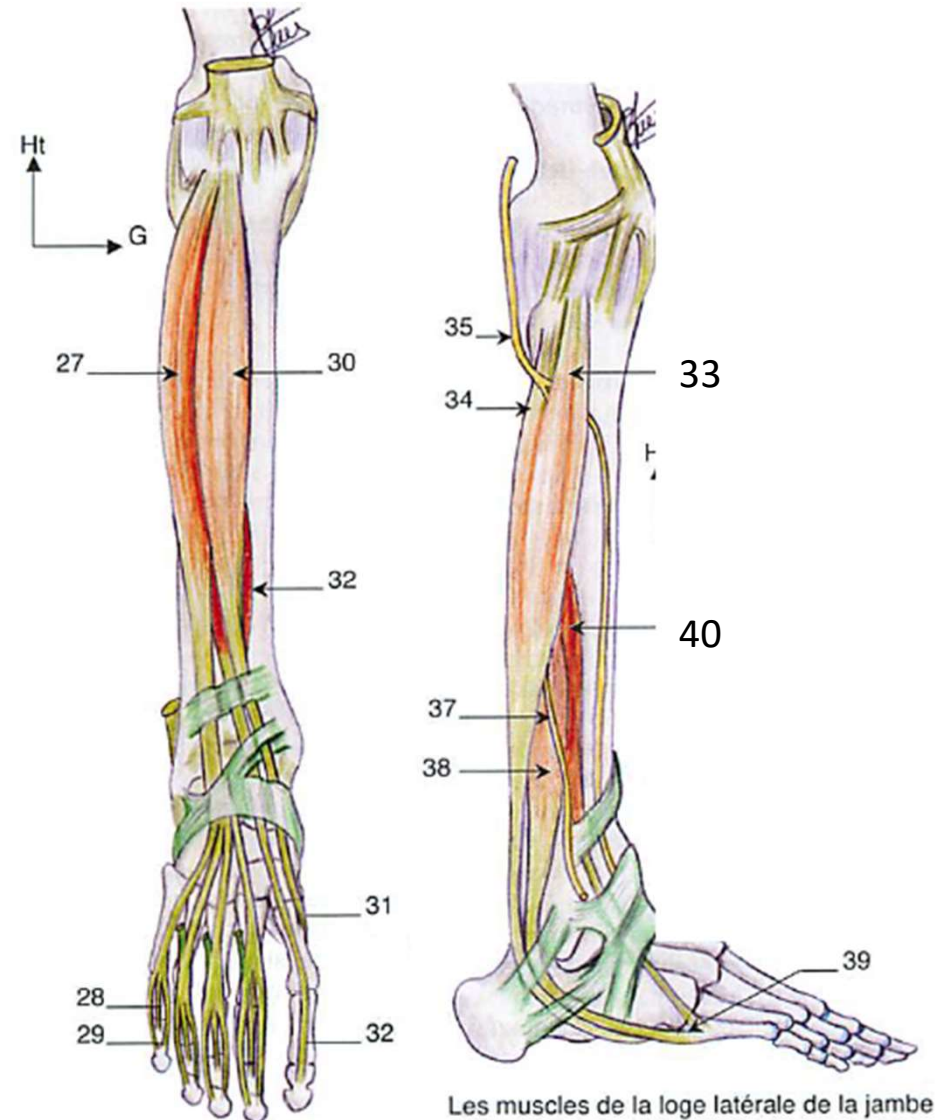


### 3. Les muscles Jambe

- Groupe musculaire ant (27,30)  
*Fléchisseur du pied*
- Groupe musculaire lat: m. fibulaires (33,  
38, 40)

*Abd et rot lat du pied*

*Pour marcher sur les talons*



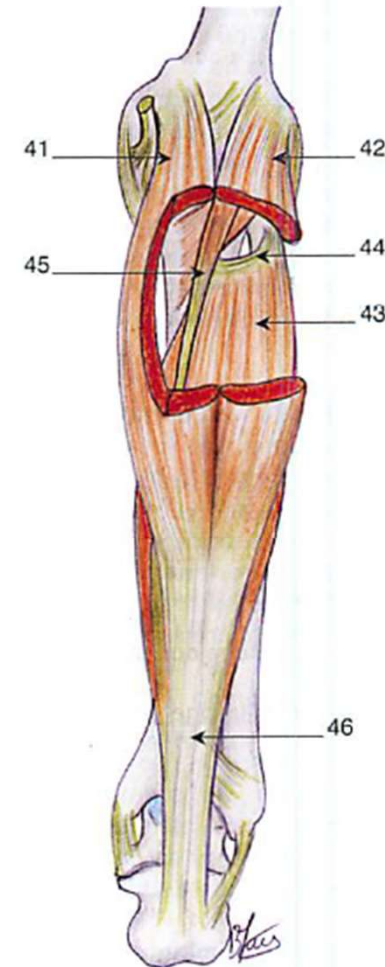
Les muscles de la loge  
antérieure de la jambe

Les muscles de la loge latérale de la jambe

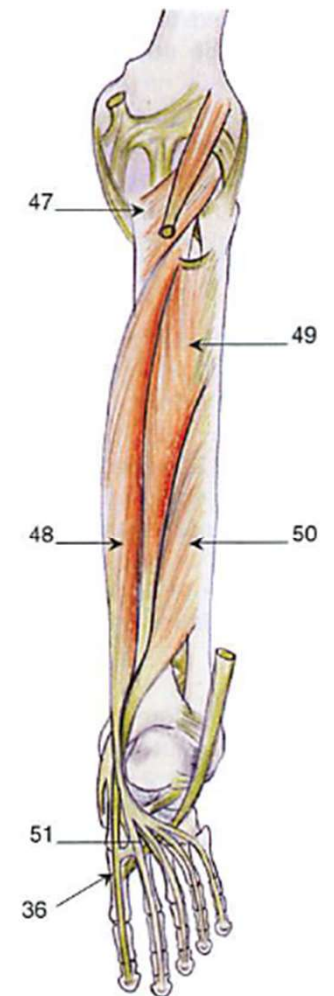
### 3. Les muscles Jambe

- Groupe musculaire post
- Muscle triceps sural (41, 42, 43): *ext, add et rot méd du pied*
- Lg fléch orteil (48)
- Tibial post (49): *ext et rot médiale du pied*
- Lg fléch hallux (50)

*Muscles de la pointe de pied*



Plan superficiel des muscles de la loge postérieure de la jambe



Plan profond des muscles de la loge postérieure de la jambe

Merci de votre attention

