

Périnée



Dr Timothée JACQUESSON

Anatomie / PASS

Plan

1. Définition
2. Examen clinique
3. Fascias et espaces périnéaux
4. Plan superficiel
5. Plan moyen
6. Plan profond
7. Muscles

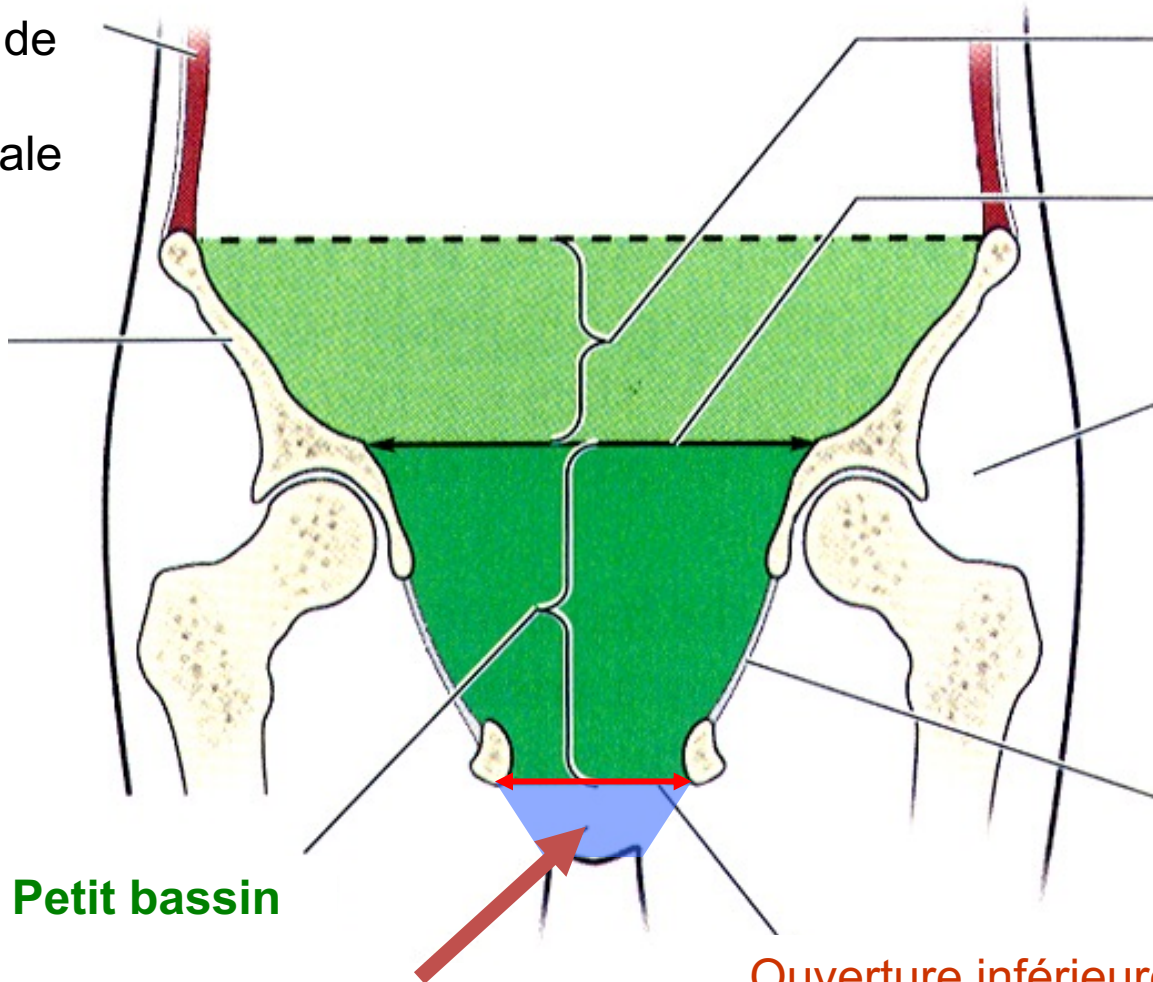
Définition

- Ensemble des muscles et parties molles formant le plancher pelvien
- Espace étroit caché entre les cuisses en position debout
- Se prolonge en arrière par le sillon interfessier et en avant par le pubis
- Formé par 3 plans :
 - superficiel
 - moyen
 - profond (le diaphragme pelvien)

Définition

Muscles de la paroi abdominale

Aile iliaque



Grand bassin

Ouverture supérieure (détoit supérieur)

Région glutéale

Membrane obturatrice

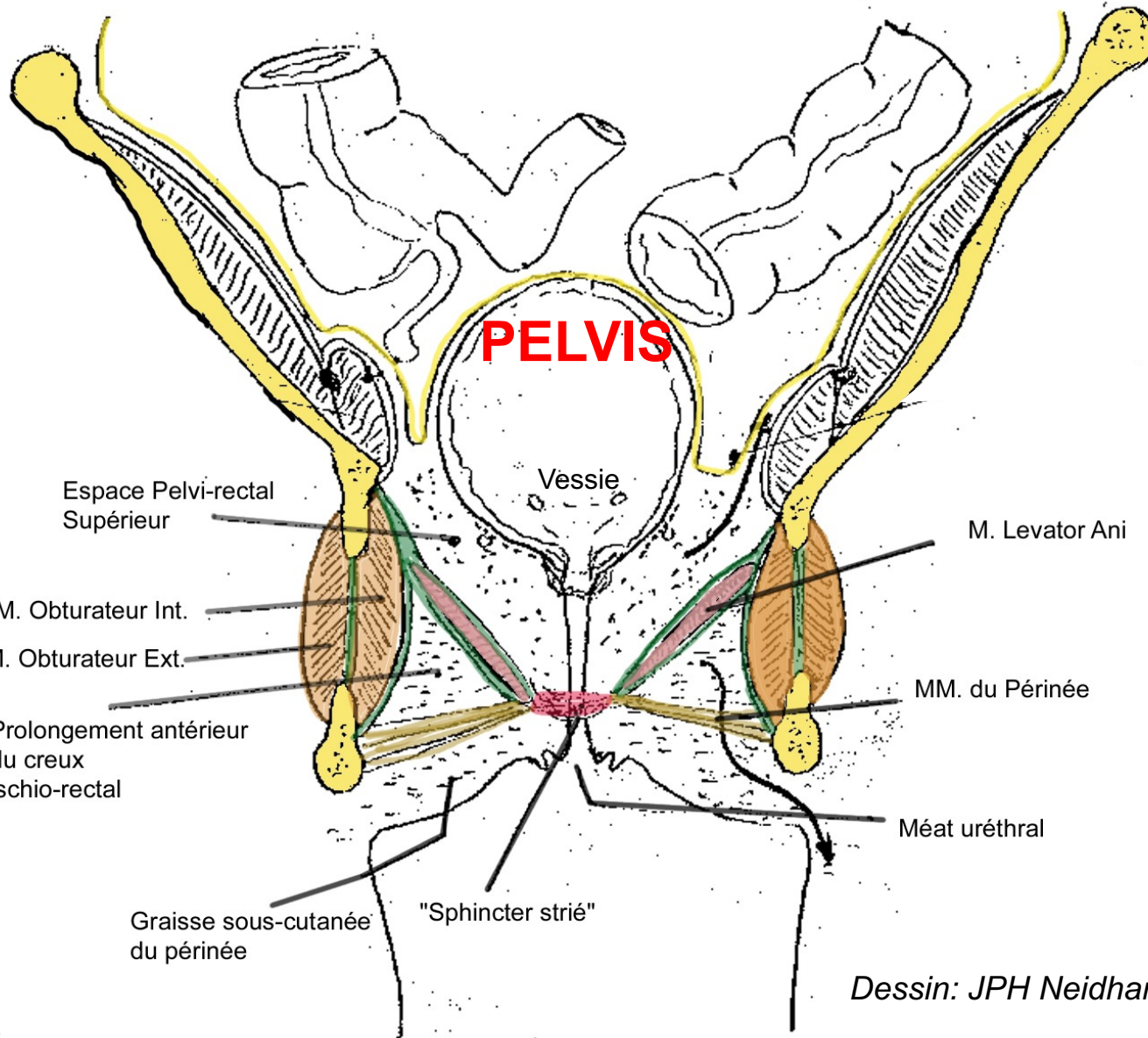
Petit bassin

Périnée

Ouverture inférieure de la cavité pelvienne (détoit inférieur)

Vue antérieure d'une coupe frontale

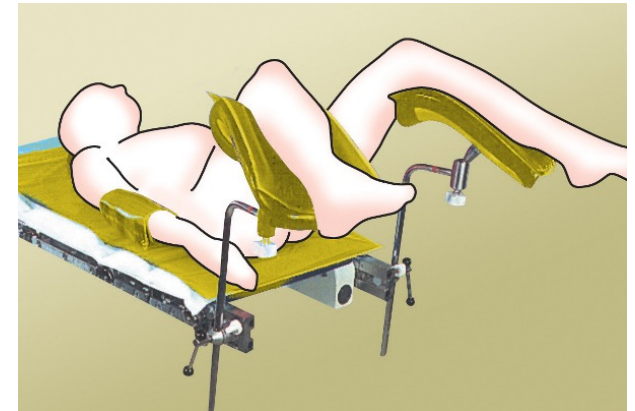
Définition



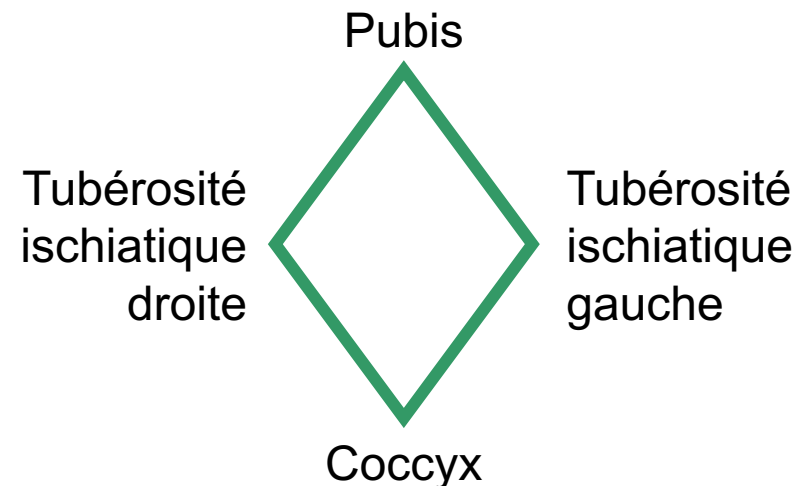
Dessin: JPH Neidhardt

Examen clinique

- En position gynécologique chez la femme ou « de la taille » chez l'homme:

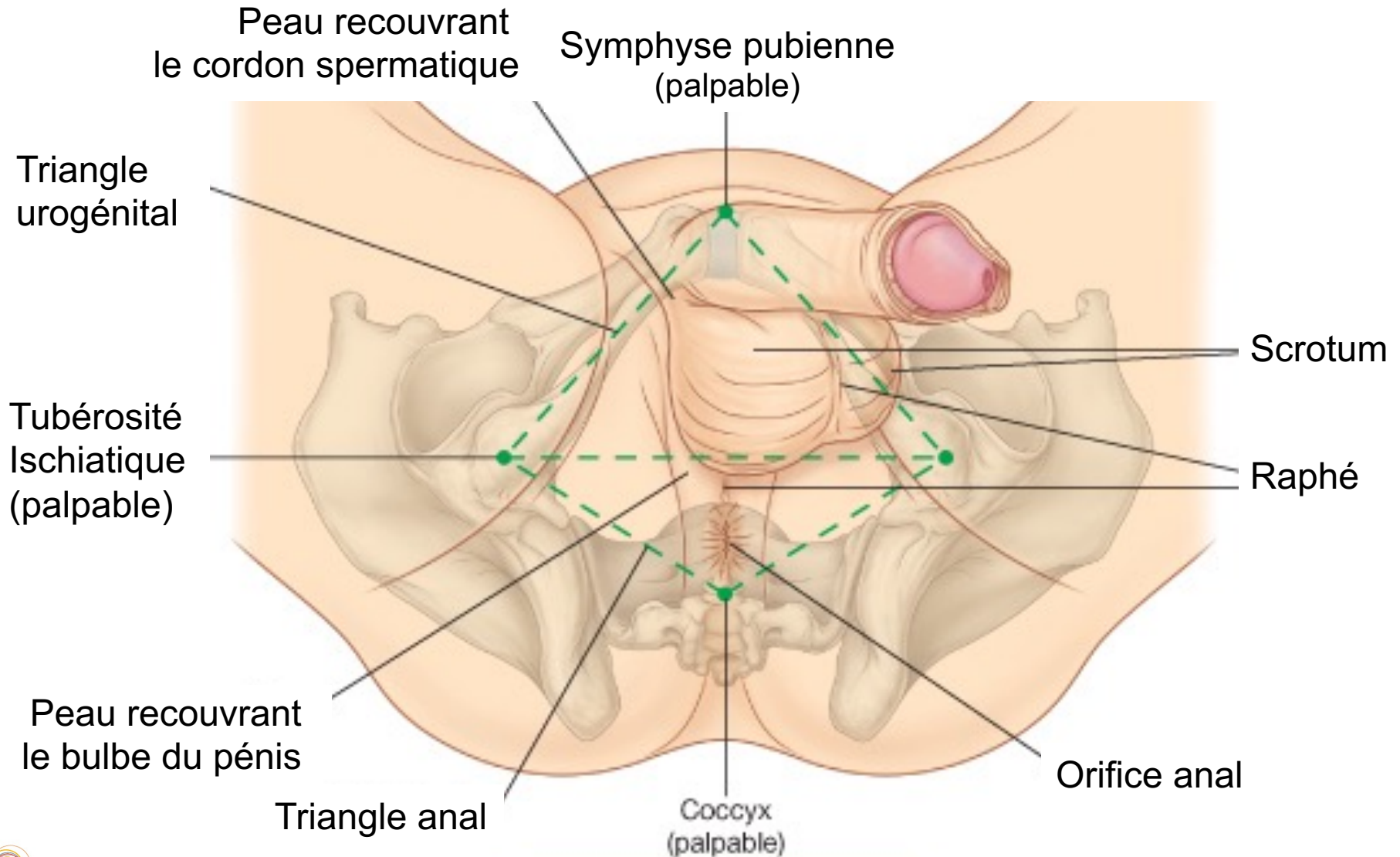


- Limites palpables :
ouverture inférieure
du pelvis = losange



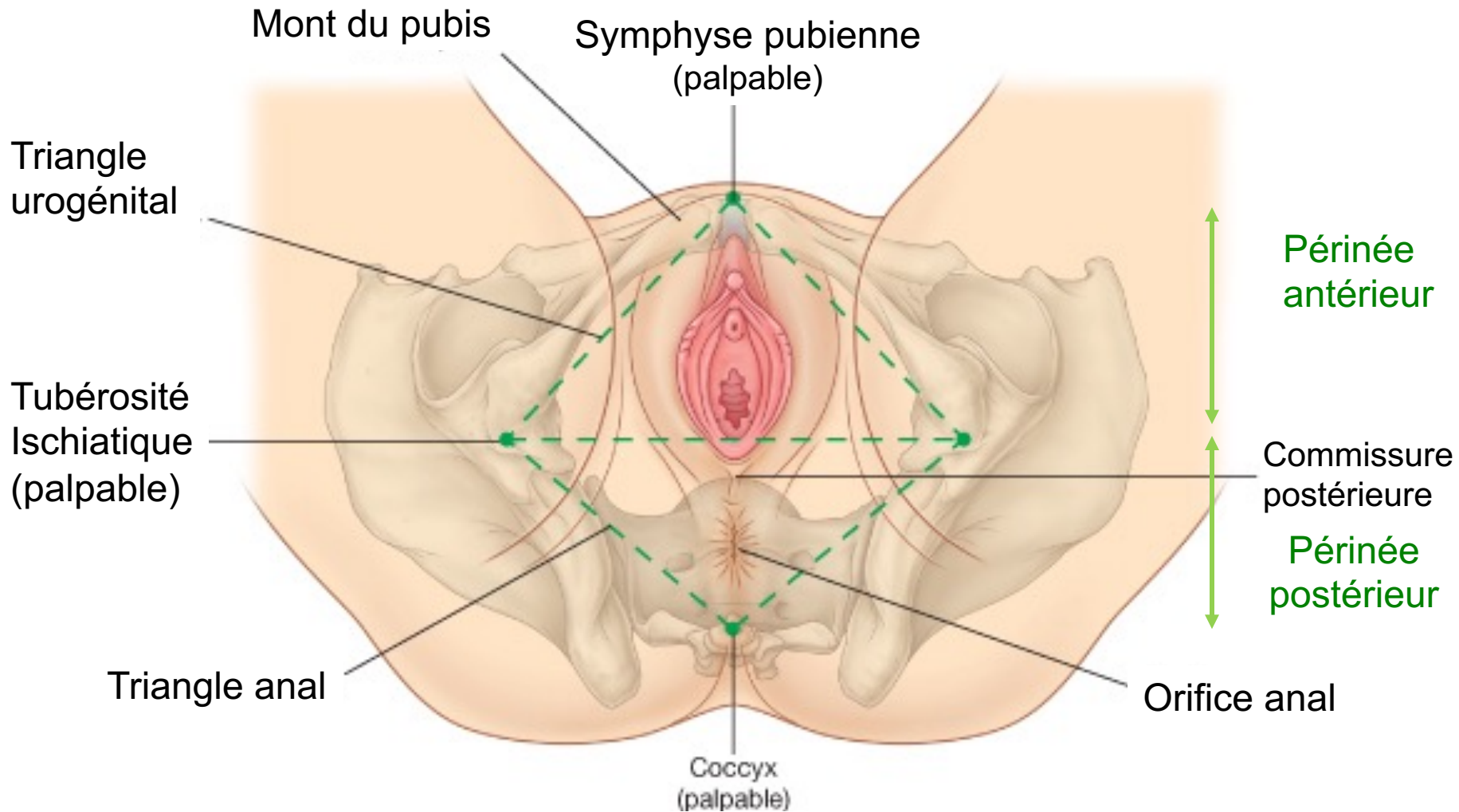
Examen clinique

Périnée de l'homme



Examen clinique

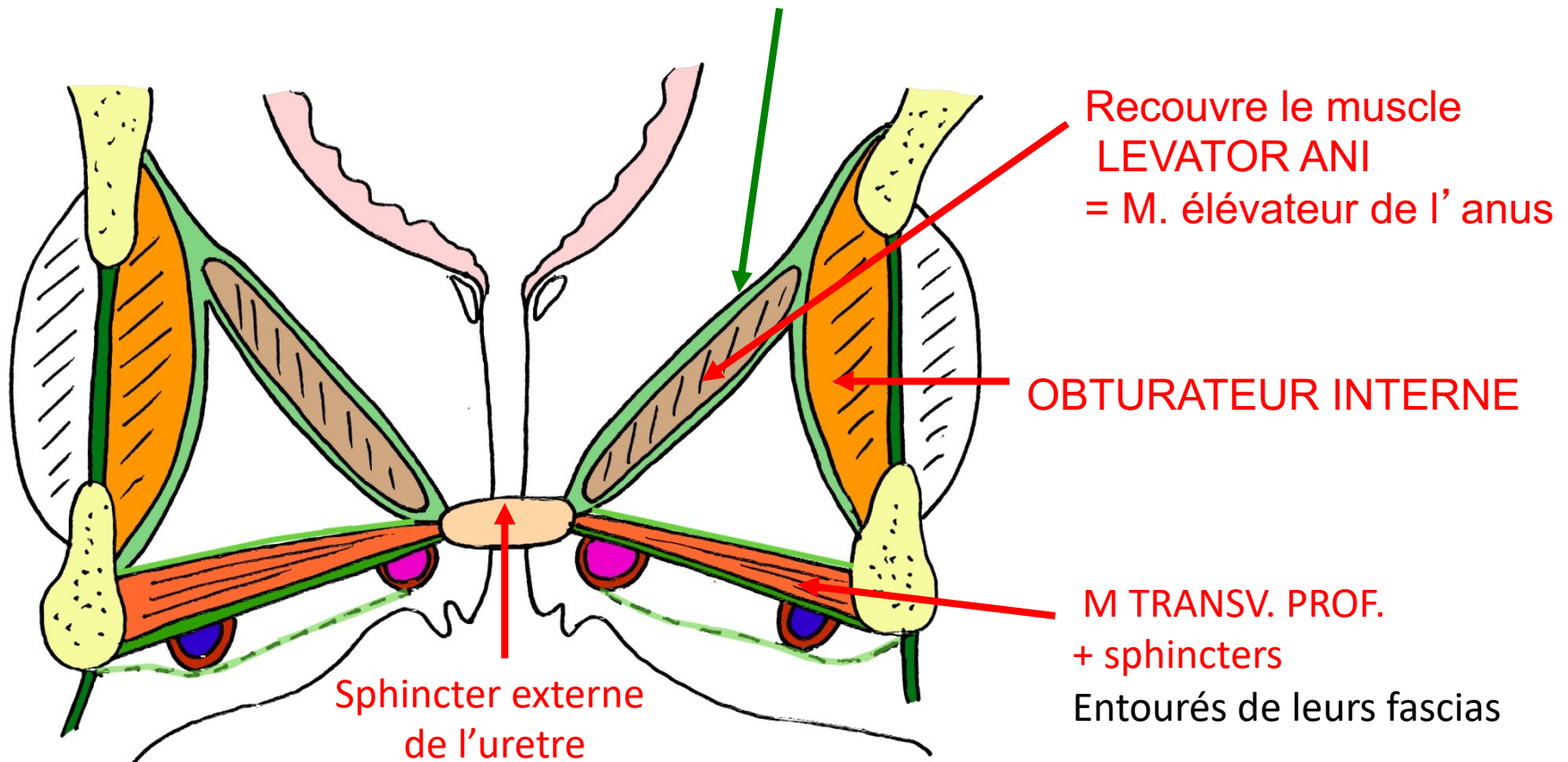
Périnée de la femme



Fascias

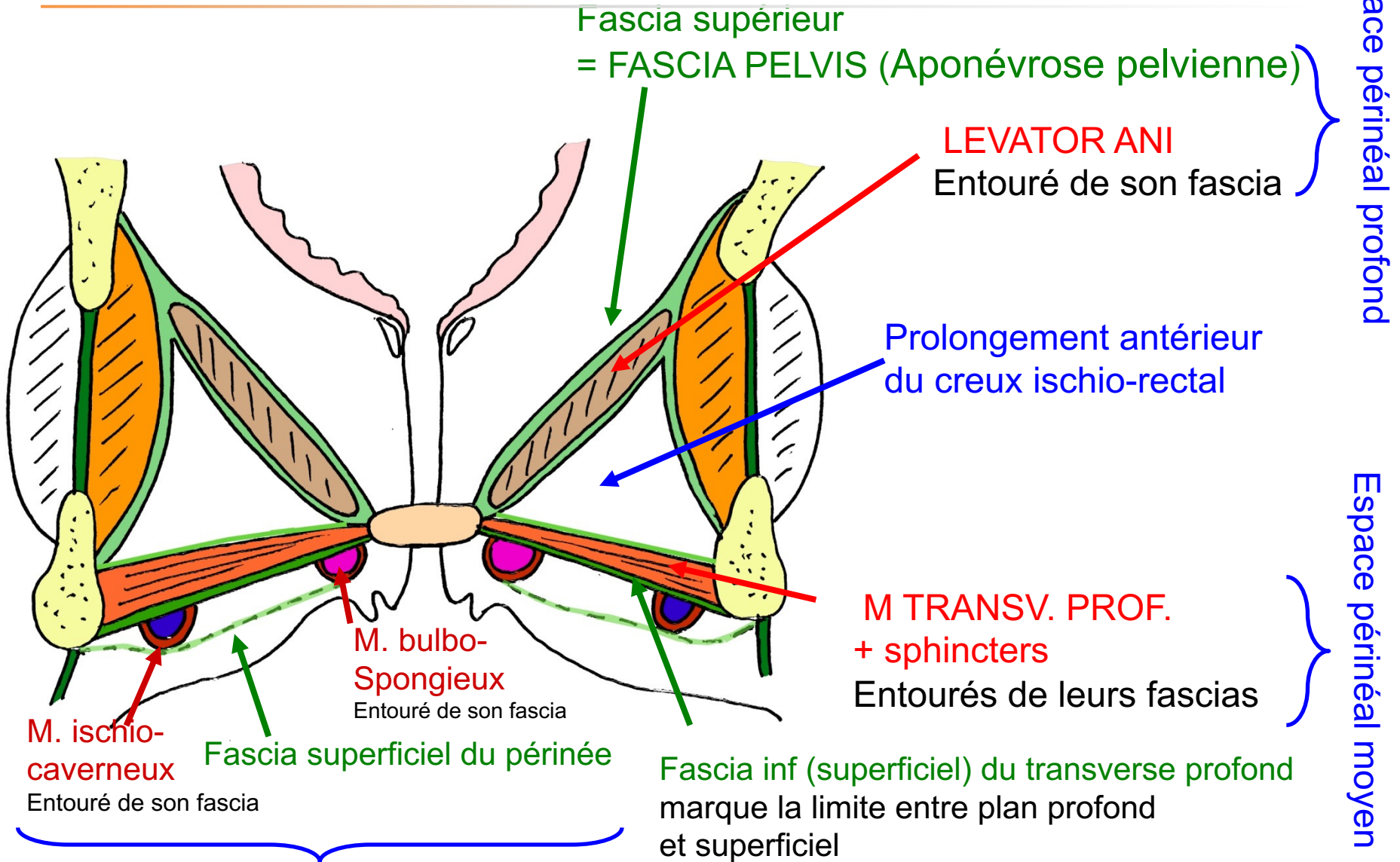
Tous les muscles sont entourés de fascias (dits profonds)

Fascia supérieur = FASCIA PELVIEN
(Aponévrose pelvienne)



Coupe frontale du
pelvis féminin

Espaces Périnéaux

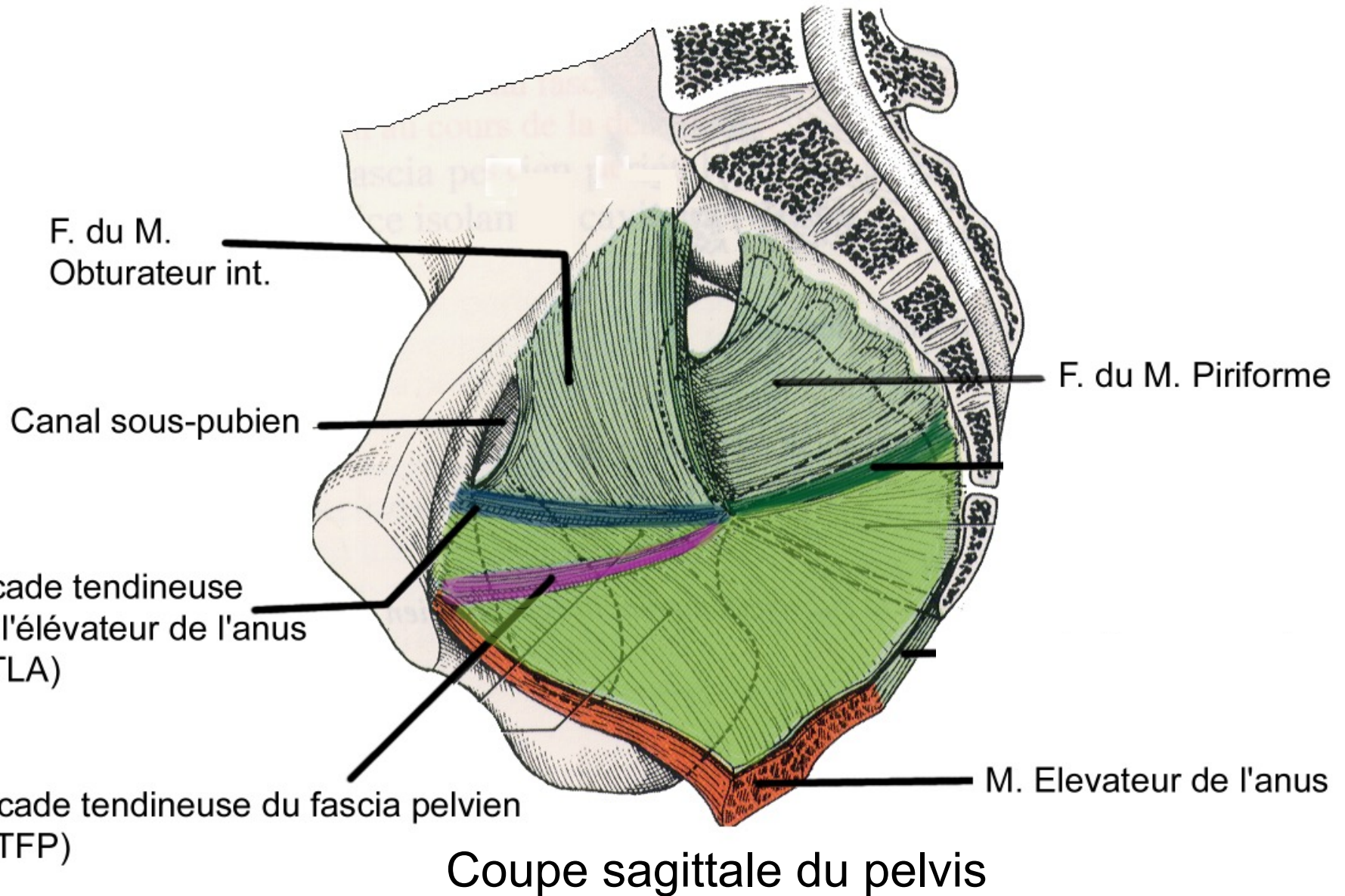


Espace périnéal profond

Espace périnéal moyen

Espace périnéal superficiel

Fascias



Plan superficiel

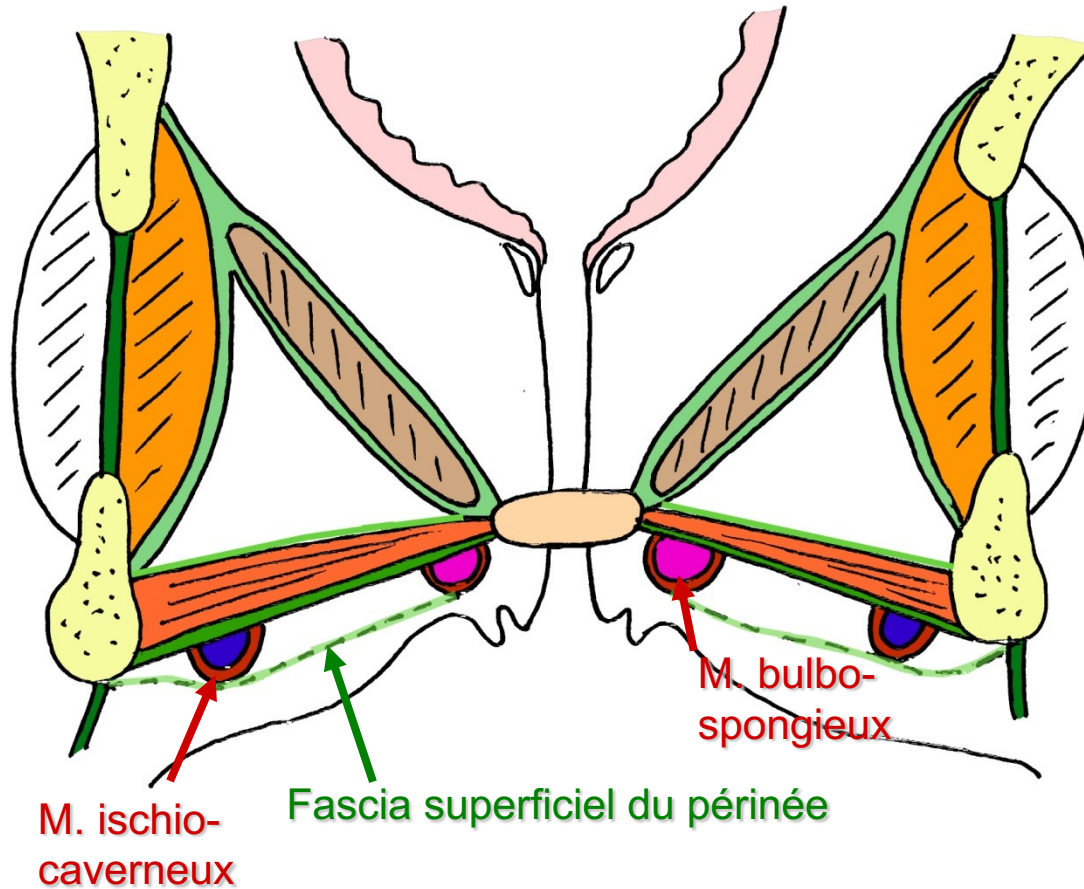
Périnée antérieur ou uro-génital

1. Muscle ischio-caverneux
2. Muscle bulbo-spongieux
3. Muscle transverse superficiel
4. Muscle constricteur de la vulve
5. Aponévrose périnéale superficielle

Périnée postérieur ou anal

5. Sphincter externe de l'an

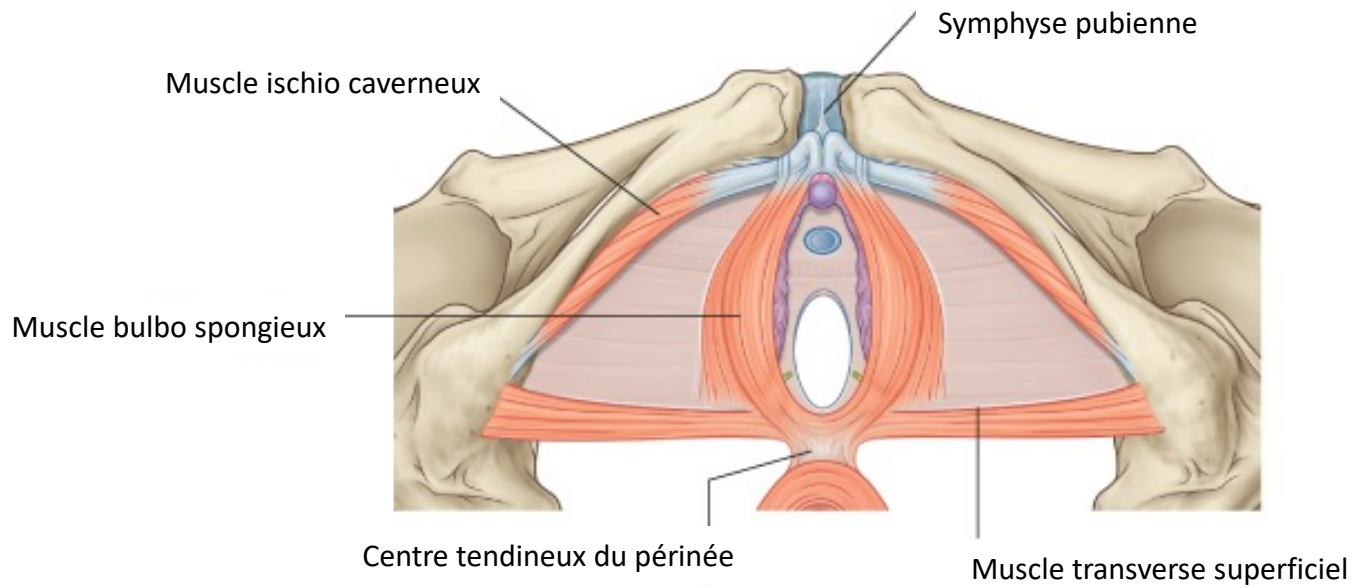
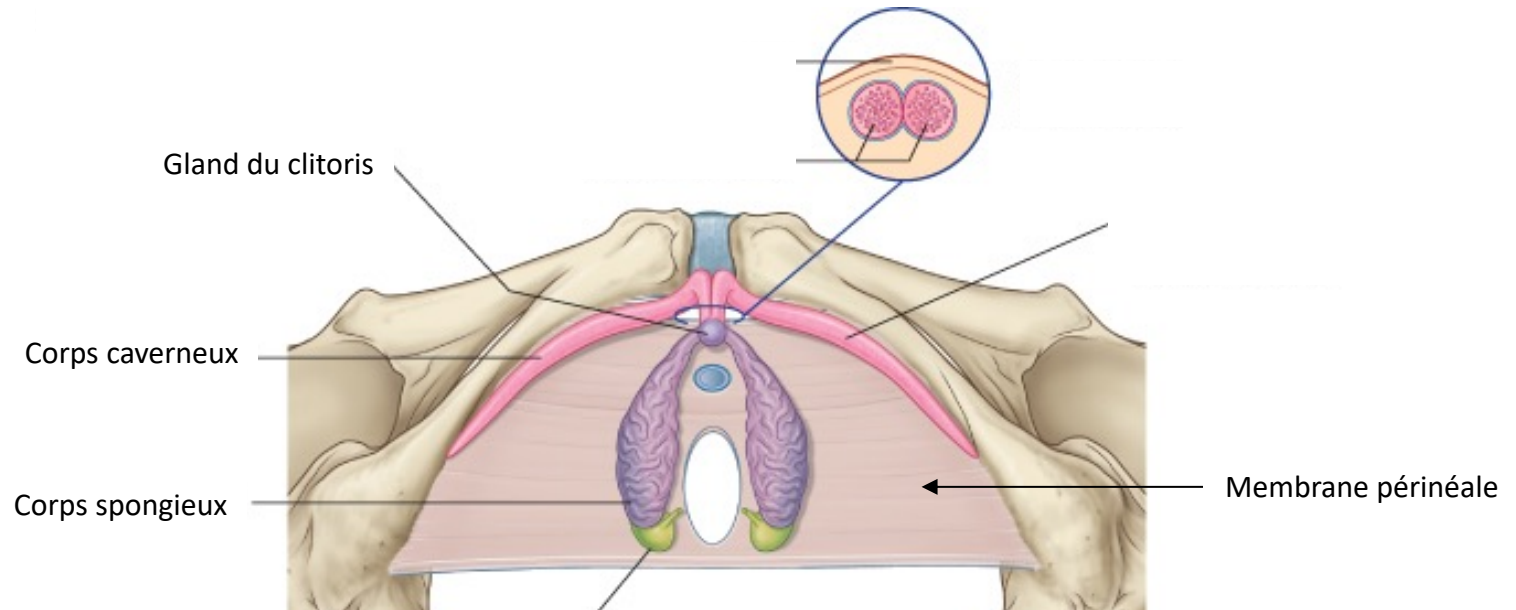
Plan superficiel



Plan périnéal superficiel

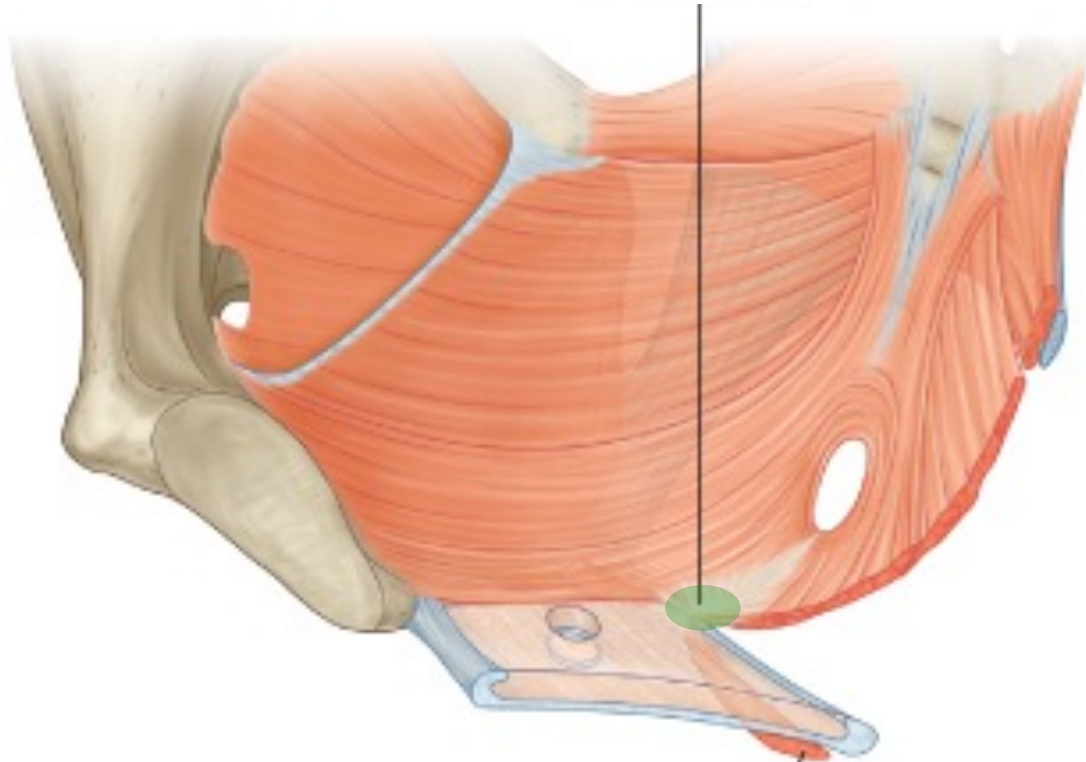
Coupe frontale

Plan superficiel



Plan superficiel

Centre tendineux du périnée



Muscle transverse superficiel du périnée

Plan moyen

- Uniquement pour le périnée antérieur
- Entre les feuillets supérieur et inférieur de l'**aponévrose moyenne**
- **Muscle transverse profond**
- **Sphincter externe de l'urètre**
- = diaphragme uro-génital

Plan moyen

A

Ouverture pour l'urètre

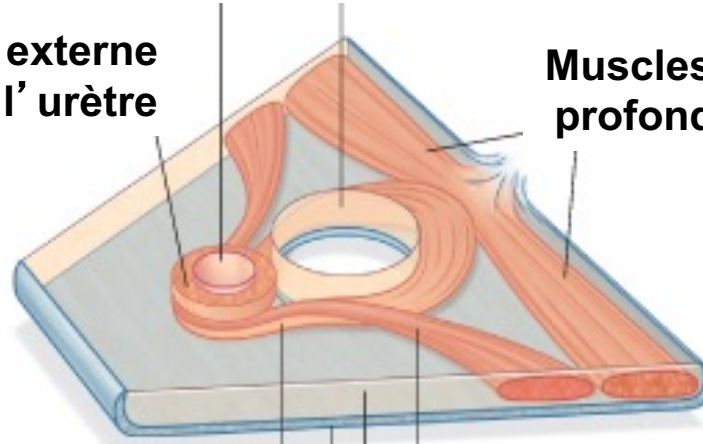
Ouverture pour le vagin

Sphincter externe
de l'urètre

Muscles transverses
profonds du périnée

Muscles de l'espace
moyen du périnée

Femme



Muscle
constricteur vulvaire
(inconstant)

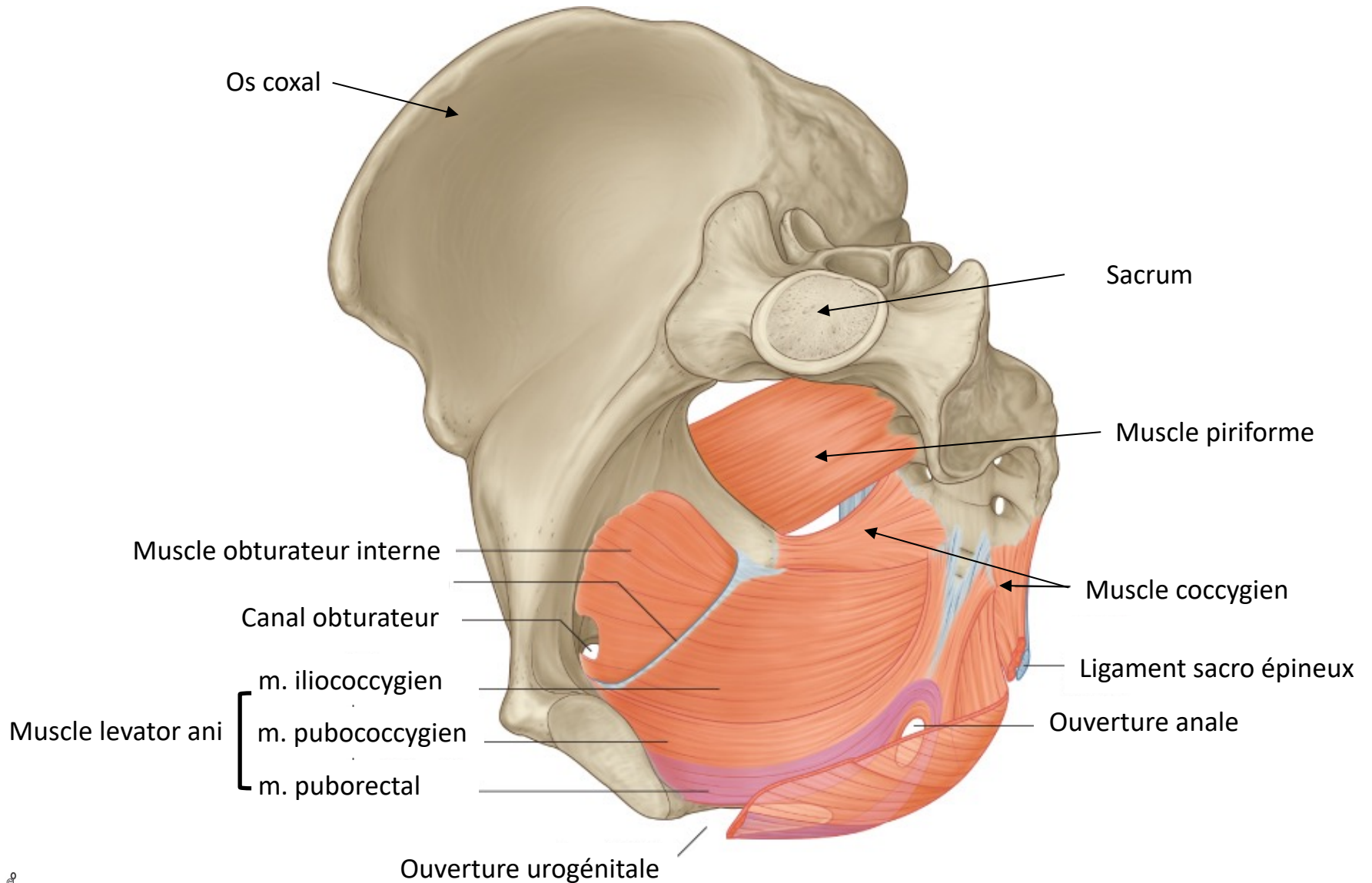
Espace profond du périnée

Fascia inf (superficiel) du transverse profond

Plan profond

- Partie basse de l'excavation pelvienne
- Séparation pelvis-périnée
- Muscle élévateur de l'anus (plusieurs faisceaux)
- Muscle coccygien
- = diaphragme pelvien

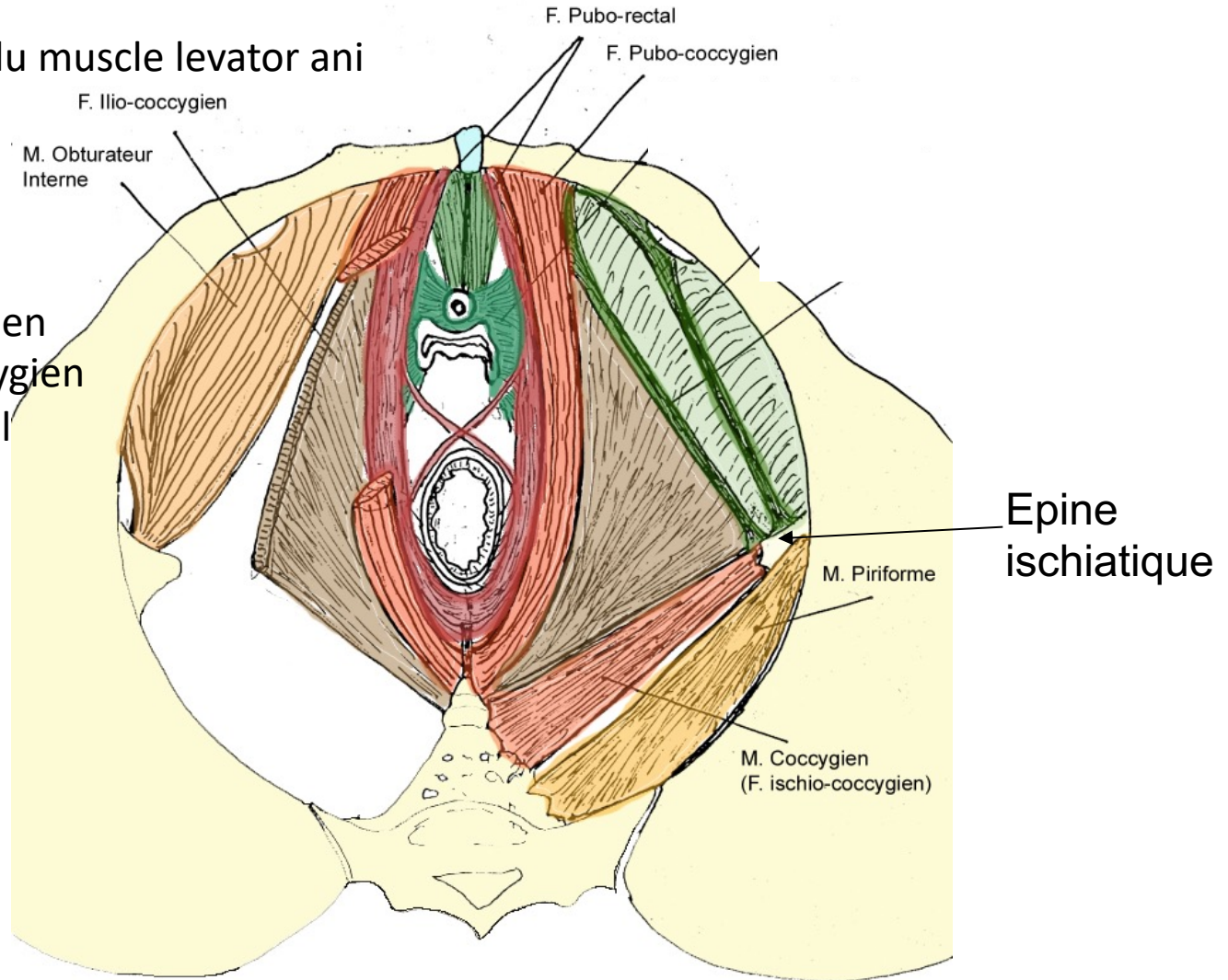
Muscles



Muscles

Composants du muscle levator ani

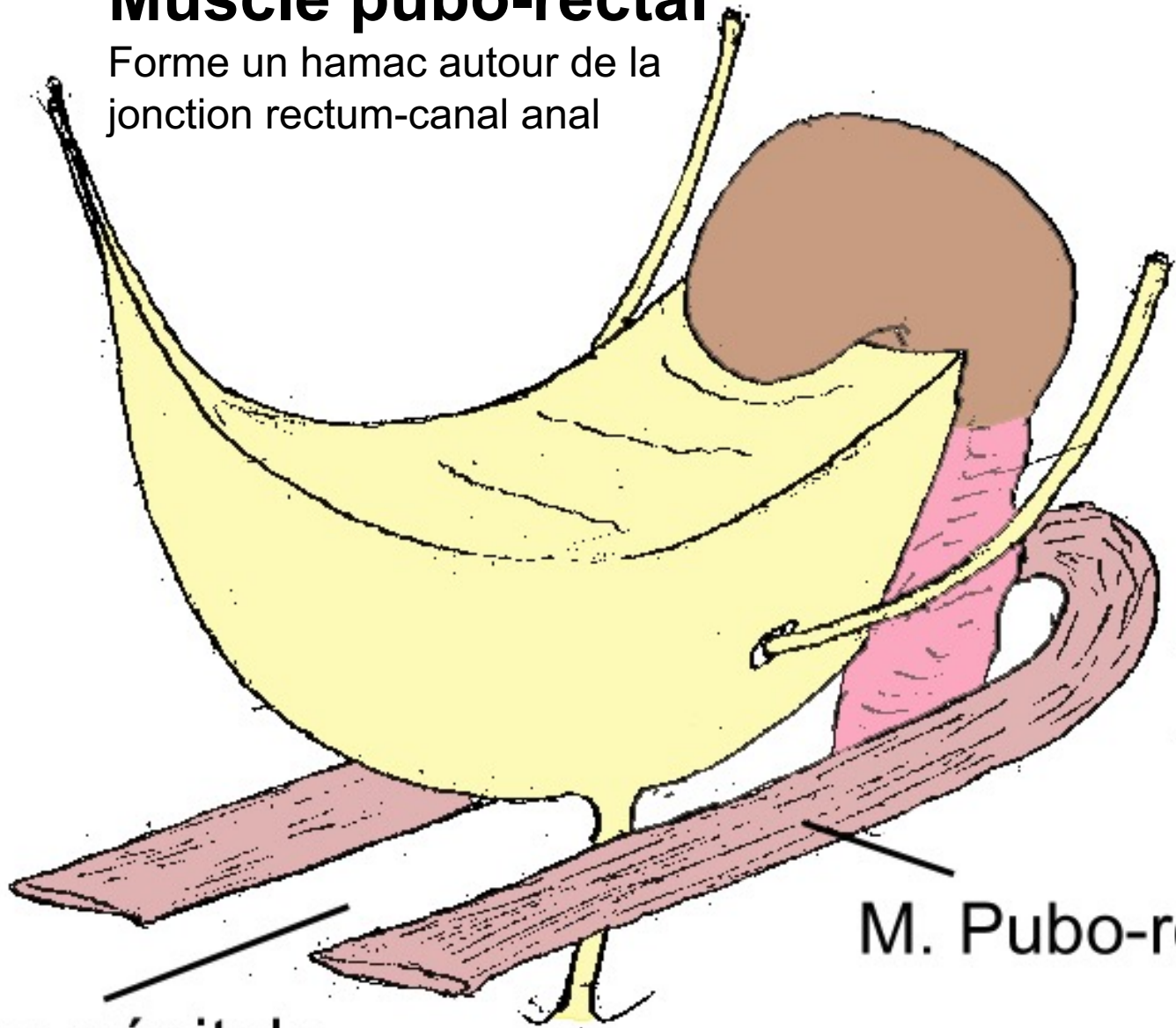
- Ilio-coccygien
- Pubo-coccygien
- Pubo-rectal



Vue
inférieure

Muscle pubo-rectal

Forme un hamac autour de la jonction rectum-canal anal

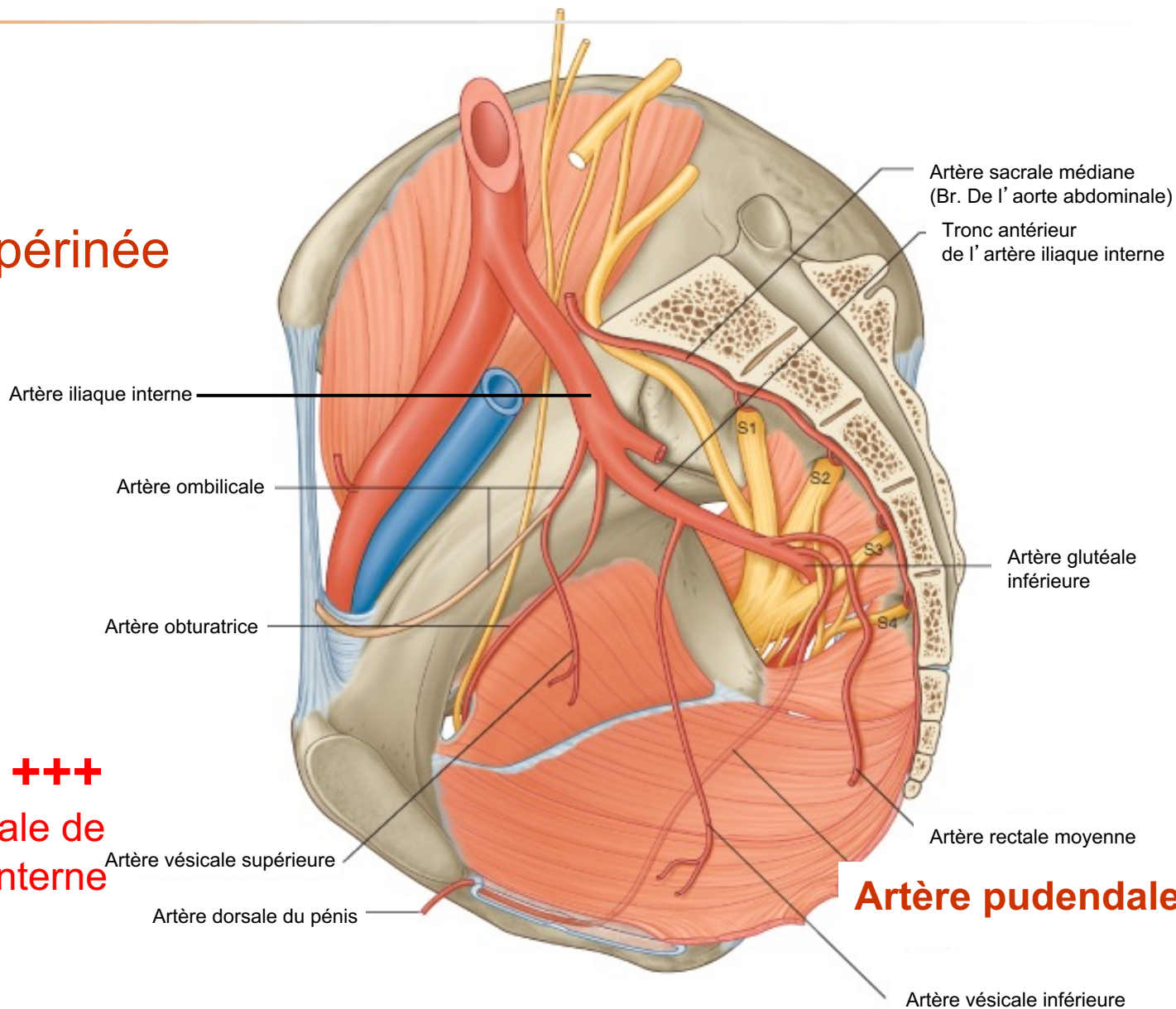


M. Pubo-rectal

Fente uro-génitale

Vascularisation

Artère du périnée



**Artère
Pudendale +++**
Branche terminale de
l'artère iliaque interne

Vascularisation

Veines du périnée

Drainage vers
la veine
pudendale
puis vers la
veine iliaque
interne

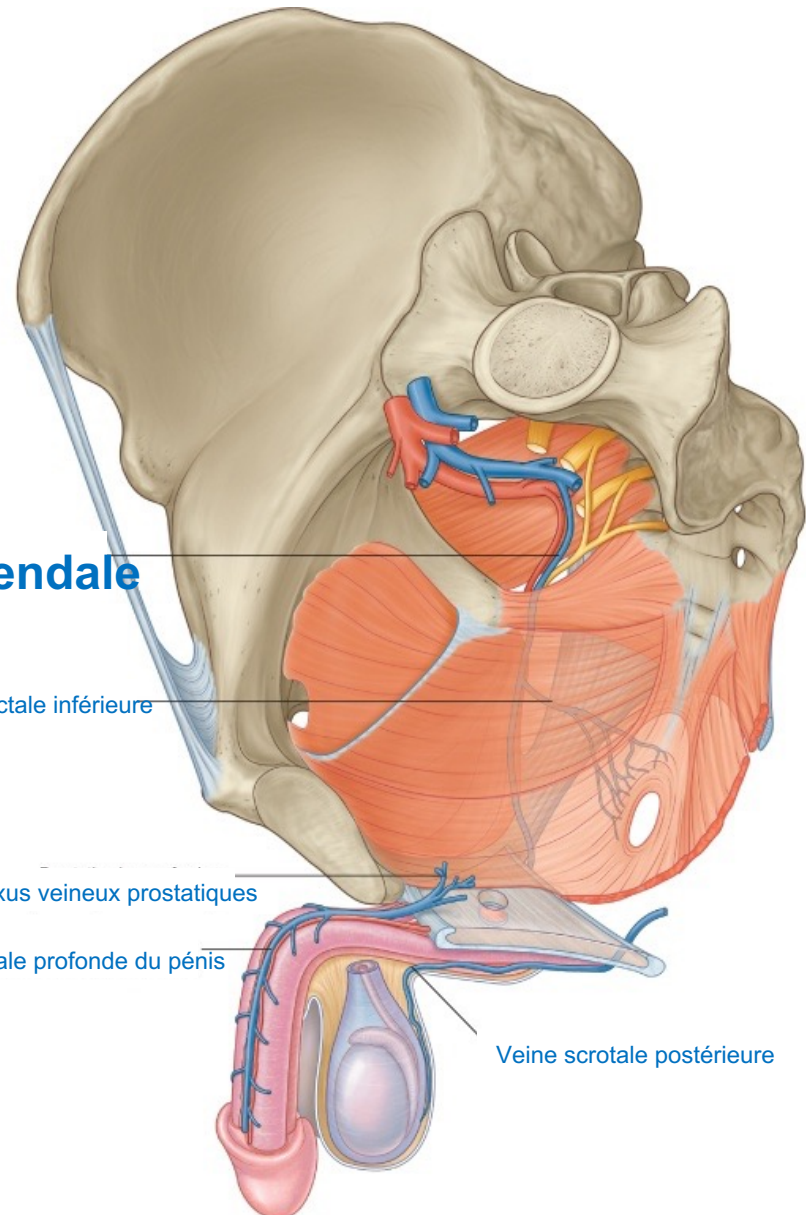
Veine pudendale

Veine rectale inférieure

Plexus veineux prostatiques

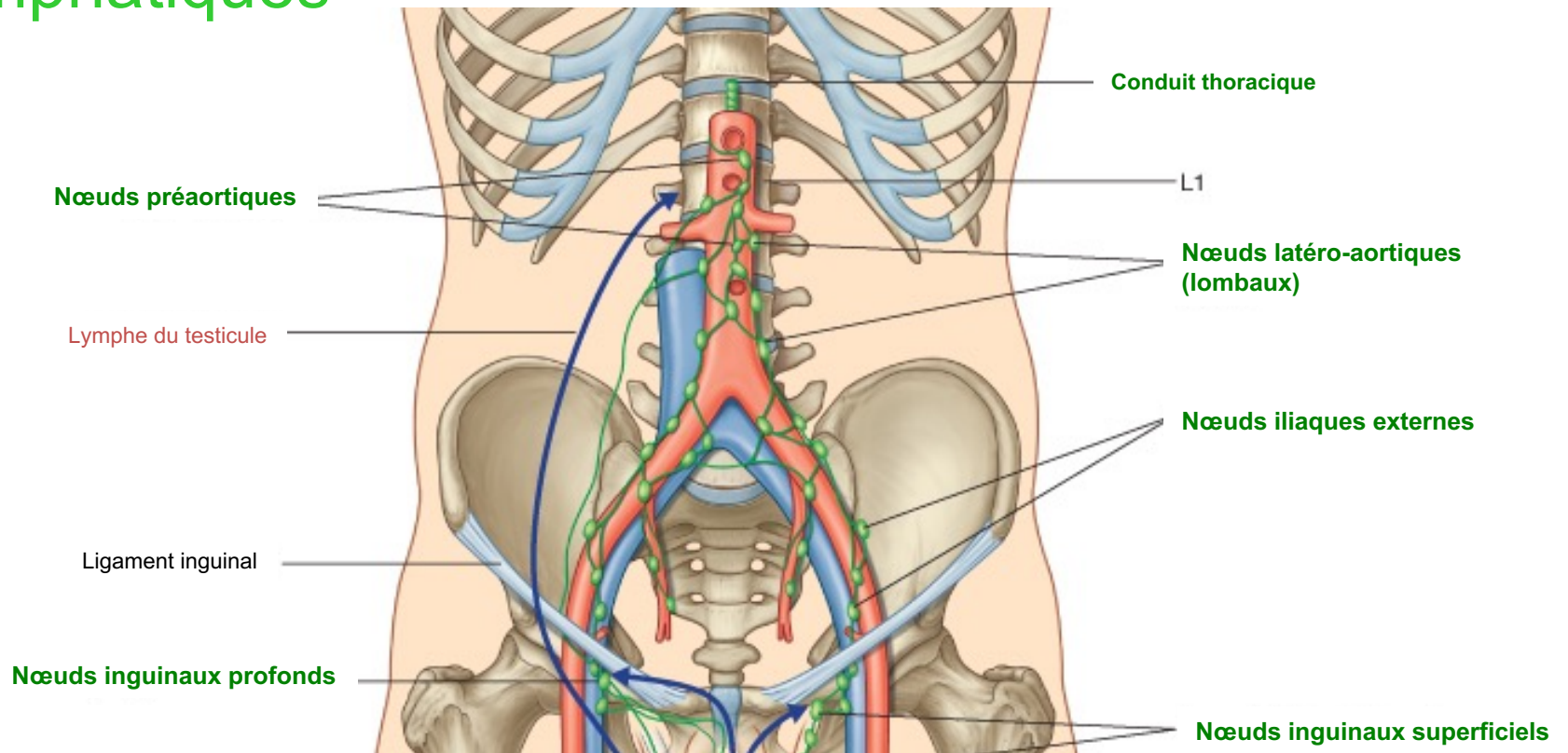
Veine dorsale profonde du pénis

Veine scrotale postérieure



Vascularisation

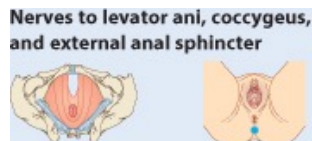
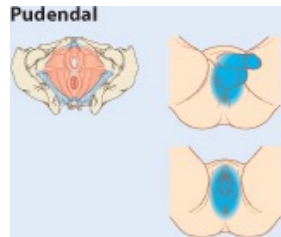
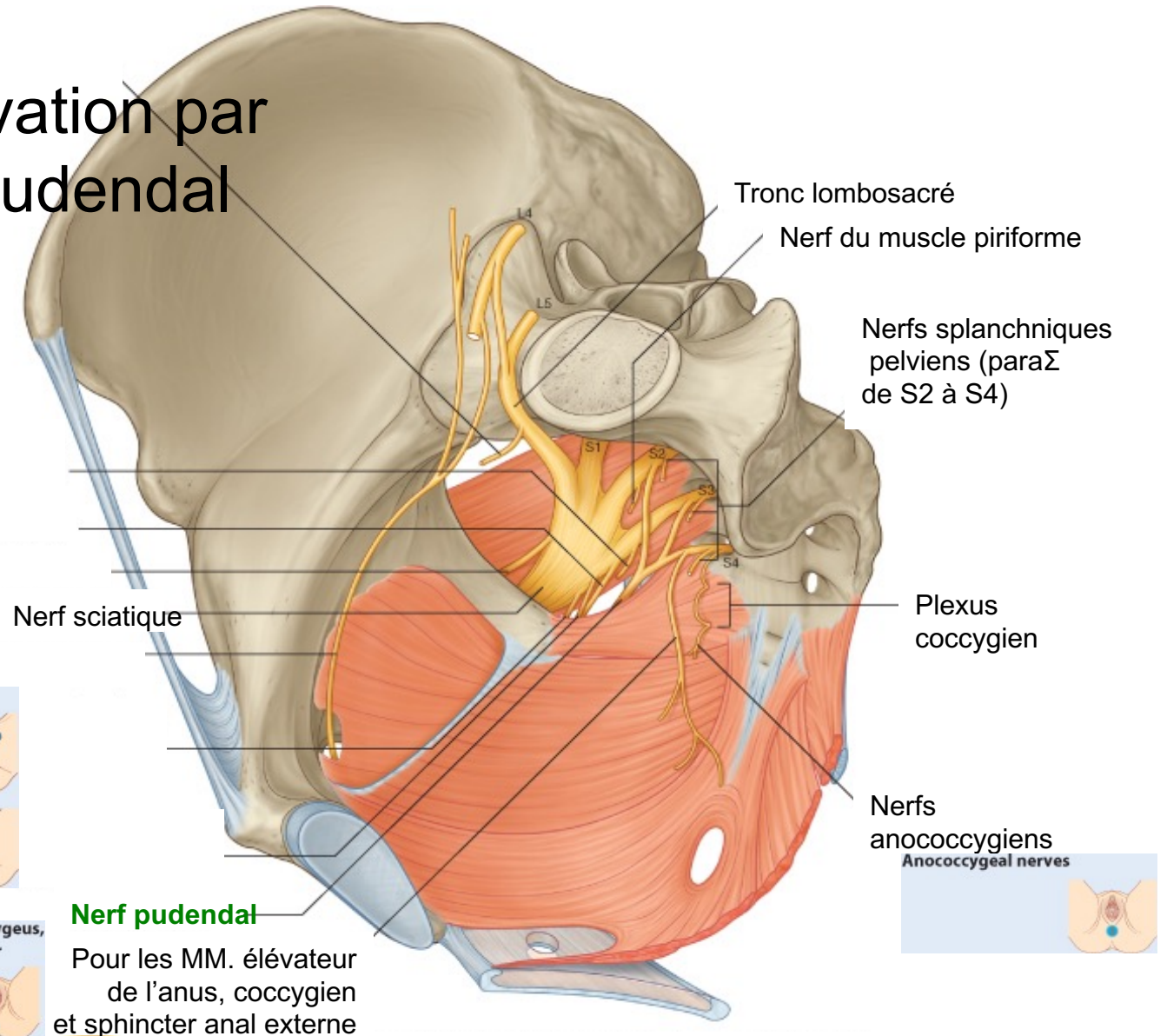
Lymphatiques



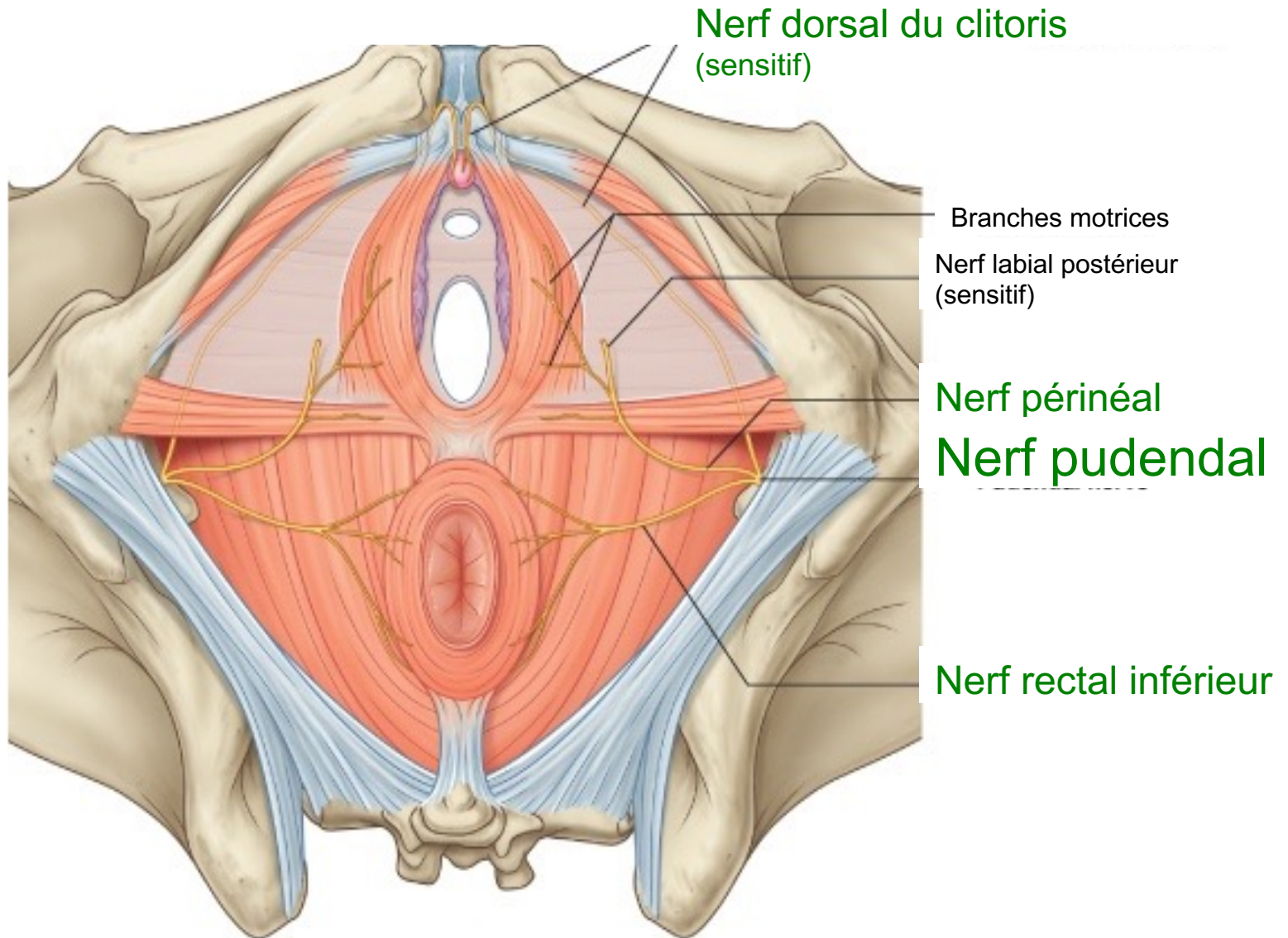
Drainage du périnée vers lymphonœuds iliaques internes puis aortico-caves

Innervation

Innervation par nerf pudendal



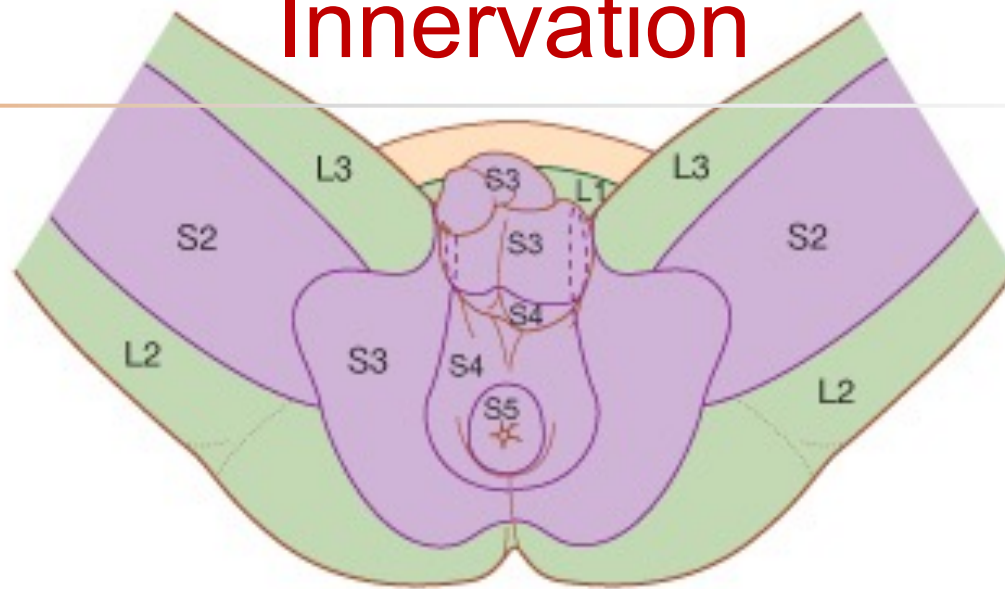
Innervation



Branches du nerf pudendal en vue inférieure

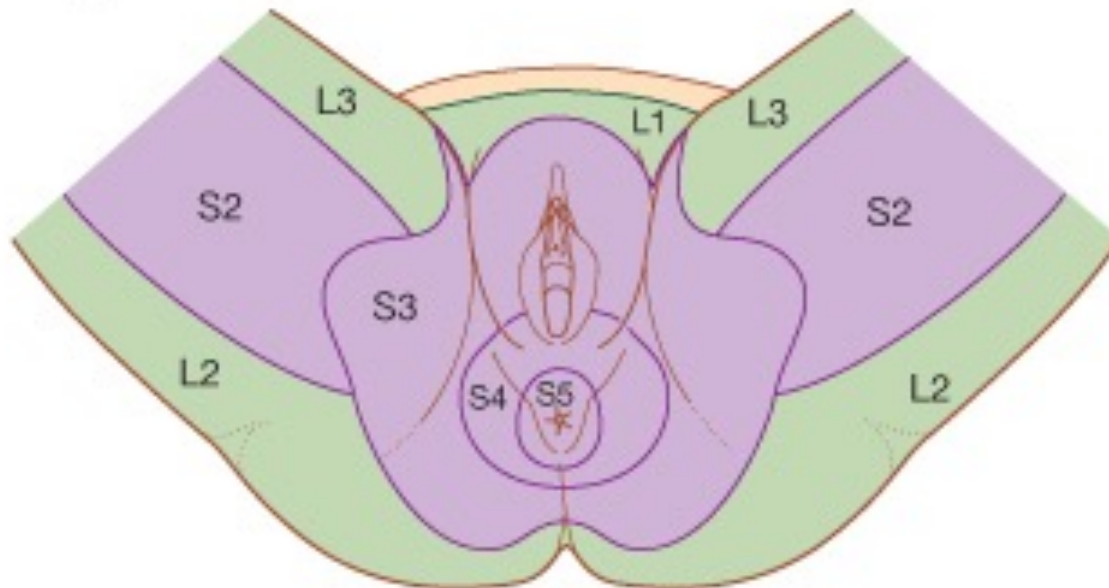
B

Innervation

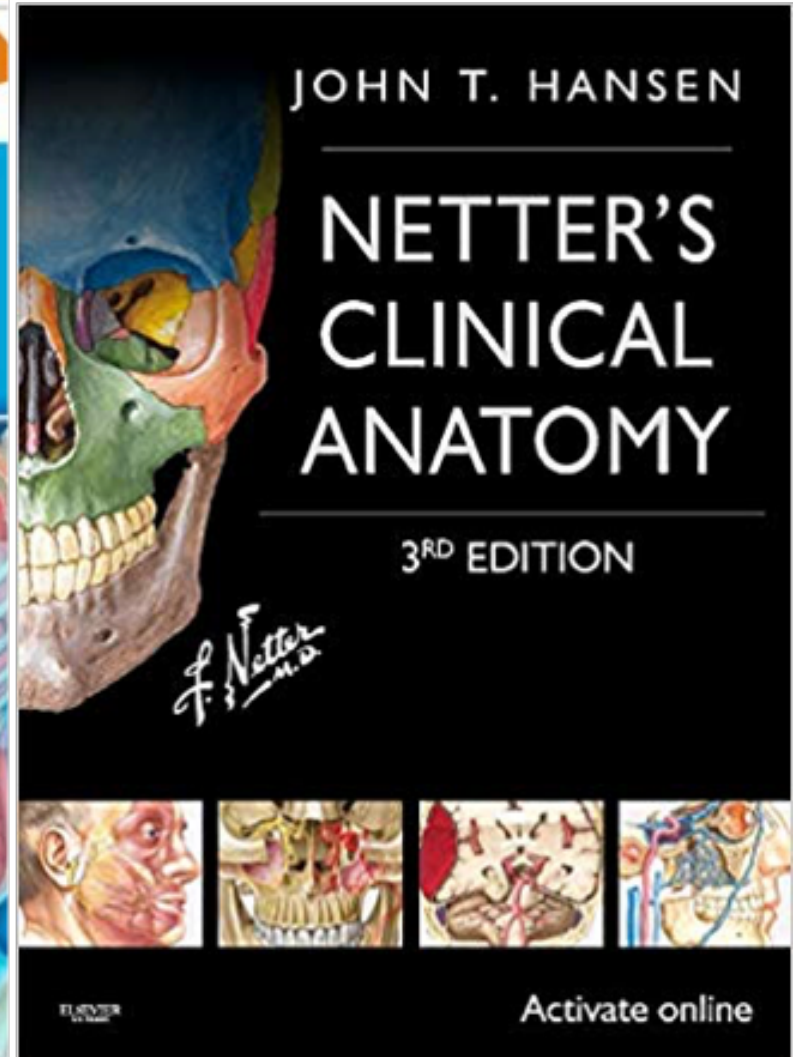
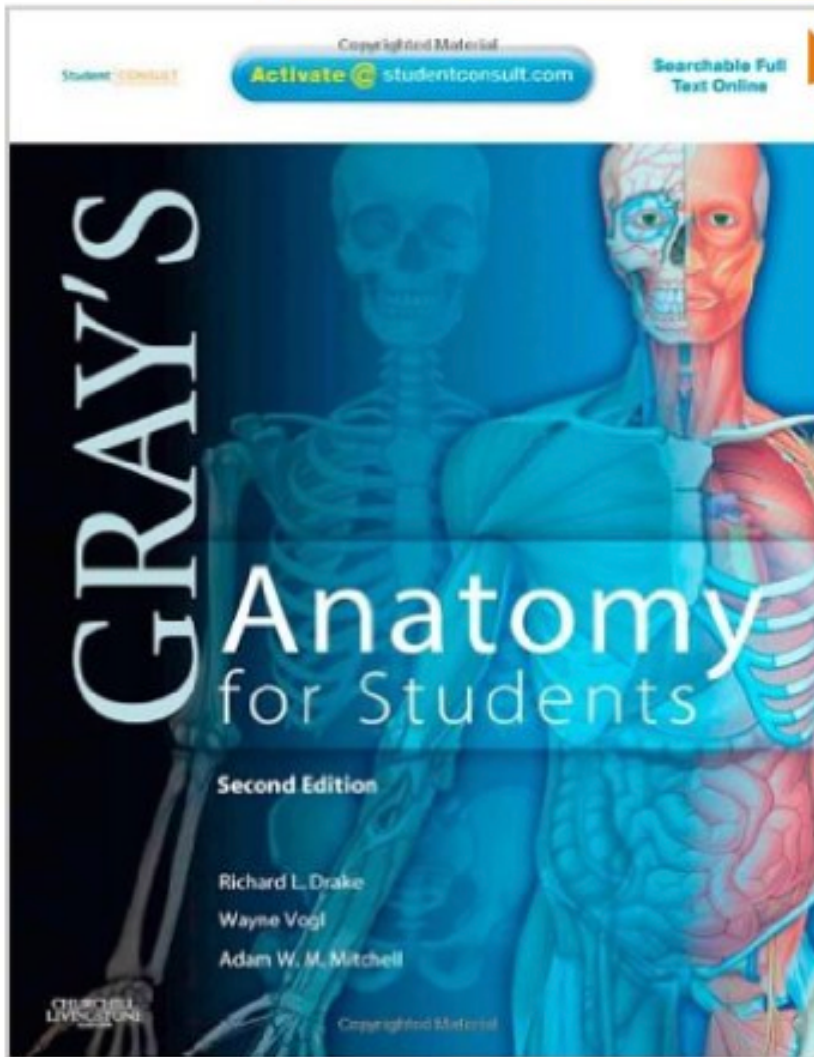


© Elsevier. Drake et al: Gray's Anatomy for Students - www.studentconsult.com

A



© Elsevier. Drake et al: Gray's Anatomy for Students - www.studentconsult.com



Merci pour votre attention :)

